Тканевая инженерия трахеи – анализ первого клинического наблюдения

Дефекты трахеи в результате опухолевого поражения, стенозов после продленной эндотрахеальной интубации, пороков развития и травм являются серьезной проблемой современной реконструктивной торакальной хирургии и оториноларингологии [1, 2]. Лечение пациентов с этими заболеваниями в большинстве случаев оперативное. Возникший после резекции, анатомический дефект трахеи практически никогда не восстанавливается, и пациент может быть обречен на пожизненную трахеостомическую интубацию, приводящую к инвалидизации и социальной дезадаптации. Поэтому таким пациентам производятся различные пластические и реконструктивные операции с использованием местных и донорских тканей, синтетических протезов [3, 5, 6, 9]. Однако в большинстве случаев они малоэффективны, приводят к послеоперационным стенозам и дополнительному длительному лечению консервативными и оперативными способами.

С целью решения проблемы реконструкции трахеи рядом исследователей было предложено использовать методы тканевой инженерии, позволяющей восполнить дефицит ткани. Так, в экспериментальных работах была показана эффективность технологии использования полимерных материалов и аутогенных хондроцитов, заключенных в альгинатный гель, использование коллагеновых матриц [7, 9, 10, 12]. В качестве клеточного материала в конструкциях также были использованы мезенхимальные (стромальные) клетки костного мозга [8].

Другой концепцией восстановления участков трахеи может быть использование эквивалентов эпителиальной ткани с предварительной префабрикацией [11]. Основной проблемой протяженных тканеинженерных конструкции по-прежнему остается их васкуляризация. Эту проблему положительно решила группа Walles, предложившая использовать децеллюлированный матрикс донорской трахеи с сохраненной сосудистой сетью [11]. Экспериментальный материал, накопленный по тканеинженерной реконструкций трахеи, позволил перейти к клиническим исследованиям метода.

В недавнем номере журнала Annals of Otology, Rhinology & Laryngology опубликовано описание первого в мире наблюдения восстановления части трахеи с использованием тканеинженерной конструкции.

Женщине 78 лет, страдающей аденокарциномой правой половины щитовидной железы, во время оперативного вмешательства было произведено иссечение щитовидной железы и окружающих тканей (в связи с инвазивным ростом опухоли), в том числе и части трахеи ниже перстневидного хряща. Дефект составлял 1/5 диаметра трахеи и имел протяженность 5 см. Для закрытия образовавшегося дефекта была использована коллагеновая губчатая матрица Marlex, которая была пропитана венозной кровью пациентки (рис. 1).

Конструкция была сделана из искусственного материала (полипропиленовой сетки) – Marlex (CR Bard Inc) с поперечными кольцами, имитирующими хрящи трахеи. Трубка покрывалась коллагеновой губкой, содержащей коллагены I и III типов. Для иммобилизации коллагена на сетке Marlex, трубка была нагрета до 140°С и подвергнута электрическому разряду.

Женщина находилась под наблюдением больше года. Через 2 недели, 2, 7 и 20 месяцев проводились контрольные эндоскопические исследования, во время которых выявлено заживление послеоперационной раны. Стеноза трахеи и дыхательных расстройств за время наблюдения выявлено не было (рис. 2).

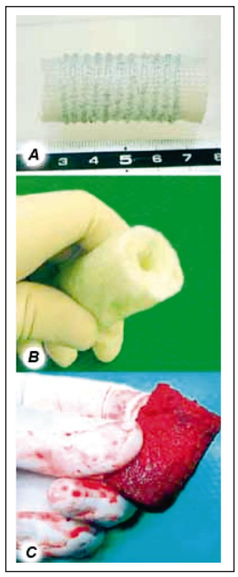

Рис. 1. Внешний вид конструкции: А – сетка Marlex с кольцами; В – Marlex покрыт коллагеновой губкой; С – конструкция пропитана кровью перед графтингом. Из Ann. Otol. Rhinol. Laryngol. 2005; 114: 429–33 с изменениями

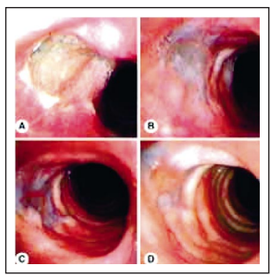

Рис. 2. Эндоскопическое исследование. Трахея женщины после восстановления резецированного участка ее стенки коллагеновой губчатой матрицей Marlex: А – через 2 недели; В – через 2 мес.; С – через 7 мес.; D – через 20 мес. Ann. Otol. Rhinol. Laryngol. 2005; 114: 429–33 с изменениями

По мнению авторов, данная технология позволяет закрывать протяженные дефекты трахеи с меньшим количеством осложнений, по сравнению с синтетическими материалами [9]. Исходя из механизмов регенерации тканей, при использовании в качестве «заплат» бесклеточных матриц заживление и регенерация происходит с краев раны за счет миграции эпителиальных клеток и фибробластов в матрицу с последующим замещением ее соединительной тканью. Такую регенерацию нельзя назвать органотипической, и самым ожидаемым осложнением в данном случае могли бы быть рубцовый стеноз и лизис конструкции. Такие факторы, как пожилой возраст пациентки, сниженная способность тканей к репарации, в том числе и со стороны конструкции (отсутствие факторов роста, клеточных элементов, в том числе и

малодифференцированных), безусловно повлияли на длительное приживление графта и процесс эпителизации (полное заживление через 20 мес). Тем не менее, даже при сочетании нескольких неблагоприятных факторов получен позитивный результат.

Исследователи впервые создали безопасную конструкцию Marlex + коллаген, пригодную к применению в клинике. Коллаген, как основной компонент внеклеточного матрикса, способствует миграции и пролиферации клеток, участвующих в репарации раны и формировании рубца. Для хемотаксической миграции клеток в зону воспаления конструкция специально была пропитана аутокровью. Применение бесклеточной конструкции на непротяжённом участке позволило добиться её эпителизации без грубых рубцовых изменений. Однако, будущее таких конструкций, в том числе и для реконструкции более протяжённых дефектов, видится в сочетании с мобилизацией прогениторных клеток и факторов роста.

В России также имеется передовой опыт использования тканеинженерных конструкций для восстановления дыхательных путей. В частности, впервые в мире в клинической практике используется тканевой эквивалент, состоящий из эпителиальных клеток на биодеградируемом носителе и титановой пластины для закрытия дефектов гортани после резекции очагов опухолевого поражения. Это позволяет выполнять органосохраняющие операции и получить удовлетворительные клинические результаты [4].

ЛИТЕРАТУРА:

1. Врождённые и наследственные заболевания лёгких у детей. Под ред. Ю.Е. Вельтищева, С.Ю. Каганова, В.М. Таля. М.: Медицина, 1986. 304 с.
2. Выжигина М.А., Гудовский Л.М., Паршин В.Д. и др. Постреанимационные рубцовые стенозы трахеи: причины, профилактика и первая неотложная помощь. Анестезиология и реаниматология 2001; 3: 33–7.
3. Миланов Н.О., Гудовский Л.М., Трофимов Е.И., Паршин В.Д. Использование реваскуляризированного лучевого лоскута для пластического устранения обширного дефекта трахеи. Грудная и сердечно–сосудистая хирургия 1997; 4.
4. Решетов И.В., Чиссов В.И., Васильев А.В. и др. Новые подходы к органосохраняющему хирургическому лечению рака гортани. Материалы VIII Российского онкологического конгресса, Москва, 2004 г.
5. Caputo V., Consiglio V.. The use of patient's own auricular cartilage to repair deficiency of the tracheal wall. J. Thorac. Cardiovasc. Surg. 1961; 41: 594–6.
6. Grimmer J.F., Gunnlaugsson C.B., Alsberg E. et al. Tracheal reconstruction using tissue–engineered cartilage. Arch. Otolaryngol. Head. Neck. Surg. 2004; 130: 1191–6.
7. Kim J., Suh S.W., Shin J.Y. et al. Replacement of a tracheal defect with a tissue–engineered prosthesis: early results from animal experiments. J. Thorac. Cardiovasc. Surg. 2004; 128: 124–129
8. Kojima K., Ignotz R.A., Kushibiki T. et al. Tissue–engineered trachea from sheep marrow stromal cells with transforming growth factor beta2 released from biodegradable microspheres in a nude rat recipient. J. Thorac. Cardiovasc. Surg. 2004; 128: 147–53.
9. Nakamura T., Teramachi M., Sekine T. et al. Artificial trachea and long term follow–up in carinal reconstruction in dogs. Int. J. Artif. Organs 2000; 23: 718–4.
10. Neville W.E., Bolanowski P.J., Kotia G.G. Clinical experience with the silicone tracheal prosthesis. J. Thorac. Cardiovasc. Surg. 1990; 99: 604–13.
11. Walles T., Giere B., Hofmann M. et al. Experimental generation of a tissue–engineered functional and vascularized trachea. J. Thorac. Cardiovasc. Surg. 2004; 128: 900–6.
12. Walles T., Giere B., Macchiarini P., Mertsching H. Expansion of chondrocytes in a three–dimensional matrix for tracheal tissue engineering. Ann. Thorac. Surg. 2004; 78: 444–8.

Подготовил А.В. Волков
по материалам Ann. Otol. Rhinol. Laryngol. 2005; 114: 429–33.

Новые подходы к тканевой инженерии миокарда *in vivo*

Тканевая инженерия миокарда призвана улучшить эффективность клеточной кардиомиопластики. Ученые считают, что имплантация тканевого эквивалента может быть более эффективна, чем обычное введение взвеси клеток. Возможно, что тканеинженерные конструкции, состоящие из кардиомиоцитов или незрелых прогениторных клеток, нанесенных на биодеградируемый материал, будут иметь преимущество в плане электромеханической интеграции с миокардом хозяина. Кроме того, проблему реваскуляризации ткани можно решить на стадии *in vitro* до имплантации.

В настоящее время большинство работ в области создания тканевых эквивалентов миокарда находятся на стадии эксперимента *in vitro* [1–4]. Уже получены многослойные конструкции на различных биодеградируемых носителях, способные к спонтанному сокращению и проявляющие более или менее стабильную электрическую активность [1, 3]. Во–первых, в исследованиях *in vivo* групп Leor и Li были получены хорошие результаты с применением фетальных кардиомиоцитов на альгинатной и желатиновой 3D матрицах [5, 6]. Были также полученны клеточные культуры, способные создавать мышечные слои с электрической активностью [6].

Основной сложностью создания тканеинженерных конструкций миокарда является отсутствие надежного клеточного источника. Предлагается использовать зрелые и фетальные кардиомиоциты [5], эмбриональные стволовые клетки, предифференцированные в так называемые кардиомиобласты [8–10].

Недавно было опубликовано исследование по эффективности трансплантации эмбриональных стволовых клеток (ЭСК) в коллагеновом геле в ишемизированный миокард. Задачей эксперимента было выяснение возможности дифференцировки ЭСК (мобилизованных в геле) в сердечной мышце под влиянием микроокружения. Было показано, что ЭСК способны к дифференцировке *in situ* в кардиомиоциты под влиянием микроокружения. Авторы указывают, что при морфологическом исследовании не было выявлено признаков клеточной атипии и формирования опухолей. Миокард отличался хорошей сократимостью, и толщина стенки была больше, чем в группах контроля, аритмии не наблюдалось. Кроме того, сочетание ЭСК с коллагеновым гелем, по мнению исследователей, позволяет более четко восстановить геометрию миокарда, что, в свою очередь, благоприятно сказывается на сократимости сердечной мышцы [11].

Подходы, позволяющие получить толщу кардиомиоцитов *in situ*, позволяют исключить дополнительные процедуры по фиксации конструкций, выращенных *in vitro*. Использование метода префабрикации в толще мягких тканей с целью васкуляризации и «созревания» графта является другой перспективной технологией тканевой инженерии миокарда. В недавнем номере Tissue Engineering приведены результаты одного из таких исследований.