# Овальные клетки – предполагаемые стволовые клетки печени или гепатобласты?

*А.П. Киясов, А.А. Гумерова, М.А. Титова*
*Казанский государственный медицинский университет, кафедра нормальной анатомии*

*Цель работы – изучение закономерностей экспрессии маркеров овальных клеток в ходе пренатального гистогенеза печени крысы и человека, а также в гепатоцитах человека in vitro. Печень крыс получали на различных сроках гестации и в течение первого месяца после рождения. Эмбрионы и плоды человека получены в результате легальных медицинских абортов. Материал фиксировали и заливали в парафин по стандартной методике или готовили криостатные срезы, далее окрашивали иммуногистохимическим непрямым иммунопероксидазным и стрептавидин–биотиновым методами с использованием коммерческих моноклональных антител к цитокератинам–7, –8, –18, –19. Гамма–глутамилтранспептидазу выявляли гистохимически. Результаты исследований показали, что гепатобласты крысы и человека экспрессируют цитокератин–19 и гамма–глутамилтранспептидазу, тогда как холангиоциты экспрессируют цитокератин–7 (и только с момента начала образования внутрипеченочных желчных протоков). Более того, гепатоциты человека в условиях культивирования вновь начинают экспрессировать цитокератин–19. Полученные данные показывают, что маркеры овальных клеток (цитокератин–19 и гамма–глутамилтранспептидаза) являются маркерами дифференцирующихся гепатоцитов, что не позволяет отождествлять овальные клетки со стволовыми клетками печени.*

**Ключевые слова:** овальные клетки, печень, стволовые клетки печени.

Последние два десятилетия развития современной биологии и медицины по праву можно назвать прорывом в области изучения стволовых клеток. В настоящий момент ни у кого не вызывает сомнений, что большинство органов способны к регенерации, а клеточным источником восполнения утраченных в процессе жизнедеятельности или болезни клеток являются стволовые клетки органа. На фоне такого прорыва кажется невероятным, что в органе, способность к регенерации которого известна со времен античности из мифа о Прометее, до сих пор не найдена стволовая клетка.

Впервые вопрос о стволовой клетке печени был поднят в 1958 году J. Wilson и E. Leduc [1], которые изучали регенерацию печени мышей на фоне хронического повреждения метионином. Они установили, что при длительном хроническом повреждении печени целостность паренхимы может восстанавливаться, несмотря на отсутствие пролиферации гепатоцитов. На основании полученных данных было высказано предположение, что регенерация паренхимы может происходить за счет малодифференцированных «стволовых клеток», которые имеются в печени. Предположение J. Wilson и E. Leduc подтверждается многочисленными данными, которые к настоящему времени получены на различных экспериментальных моделях [2, 3, 4, 5]. Наиболее распространенными моделями активации стволового компартмента печени являются повреждение органа В–галактозамином [6], дипином [7, 8, 9], диэтилнитрозамином и ацетиламинофлуорином [10, 11]. При воздействии на печень перечисленных химических веществ нарушается целостность паренхимы и одновременно блокируется репопуляция гепатоцитов. На этом фоне в перипортальных областях наблюдается интенсивная пролиферация мелких клеток с узким ободком цитоплазмы и овальным ядром. Эти клетки называют овальными клетками. Такие же клетки были найдены и в печени человека [12, 13, 14]. Очень часто овальные клетки отождествляют со стволовыми клетками печени – «putative hepatic stem cells» [15].

Овальные клетки имеют «смешанный» фенотип. Наряду с экспрессией альфа–фетопротеина, глютатион–S–трансферазы–Р, фетальных форм альдолазы, пируваткиназы и лактатдегидрогеназы, которые характерны для гепатобластов и фетальных гепатоцитов, они, как и зрелые гепатоциты, синтезируют альбумин. Кроме того, они экспрессируют цитокератин (ЦКР) –19 и гамма–глутамилтранспептидазу (γ–ГТП), характерные для холангиоцитов [6, 16, 17, 18]. Для выявления овальных клеток чаще всего используют антитела против ЦКР–19, а также гистохимическую реакцию на γ–ГТП. Для идентификации популяции овальных клеток имеются и специально созданные моноклональные антитела, позволяющие маркировать эти клетки [19]. Широко используемыми являются моноклональные антитела OV–6 [20], которые связываются с компонентами цитоскелета овальных клеток и холангиоцитов, но не окрашивают гепатоциты, а также подобные им антитела к мембранному антигену А6 [9, 21]. Поскольку морфологически и по экспрессии ЦКР 19 и γ–ГТП овальные клетки подобны холангиоцитам, а по своим биохимическим характеристикам они ближе к гепатоцитам плода [5], принято считать, что эти клетки бипотентны и могут давать начало и гепатоцитам, и холангиоцитам. Дополнительную информацию о происхождении, а главное – природе овальных клеток можно получить, если понять процессы, происходящие не только при регенерации органа, но и в ходе эмбрионального гистогенеза печени.

### *Материалы и методы исследования*

Эксперименты проведены на белых лабораторных беспородных крысах. Для получения датированной беременности самок подсаживали на ночь к самцам. День обнаружения спермиев во влагалищных мазках считали первым днём беременности. Начиная с 14–х сут беременности крыс декапитировали под эфирным наркозом, у плодов извлекали печень, готовили криостатные срезы. Кроме плодов крыс для исследования брали печень новорожденных, 1, 3, 6, 8, 9, 11, 13, 14–дневных и взрослых крыс.

Печень эмбрионов и плодов человека различных сроков гестации (начиная с 4–й недели эмбрионального развития)

получали в результате легальных медицинских абортов. Также были изучены биоптаты печени больных хроническими гепатитами с минимальными патологическими изменениями в печени. Печень человека фиксировали в 10% нейтральном формалине и заливали в парафин по стандартной методике.

Выделение и культивирование гепатоцитов человека проведено в лаборатории гепатологии Католического университета г. Леувена (Бельгия) под руководством проф. С.Х. Япа. Гепатоциты выделяли из донорской печени, непригодной для трансплантации, методом двойной перфузии раствором коллагеназы [22]. Клеточную суспензию дважды фильтровали через нейлоновые фильтры и центрифугировали. После второго центрифугирования клетки ресуспендировали в среде Williams E, содержащей 10% эмбриональной телячьей сыворотки, антибиотики и противогрибковые препараты. Клетки культивировали в чашках Петри на покровных стеклах, покрытых печеночным биоматриксом [23]. Жизнеспособность выделенных клеток определяли по окрашиванию трипановым синим. Фиксировали в абсолютном ацетоне через 1, 3, 5, 8, 13 и 17 дней культивирования и хранили при –20°С.

Срезы печени крысы и человека, а также покровные стекла с культурой гепатоцитов человека окрашивали иммуногистохимически непрямым иммунопероксидазным и стрептавидин–биотиновым методами с использованием коммерческих моноклональных антител и визуализационных систем фирм DAKO (Дания), NOVOCASTRA (Великобритания). В работе использованы антитела к цитокератинам –7, –8, –18, –19. Гамма–глутамилтранспептидазу выявляли гистохимически [24].

### *Результаты и обсуждение*

*Экспрессия маркеров овальных клеток и холангиоцитов в онтогенезе*

В печени взрослых крыс и человека иммунореактивность с антителами к ЦКР–7 и –19 наблюдали только в клетках как крупных, так и мелких внутрипеченочных желчных протоков. Продукт иммуногистохимической реакции был локализован только в цитоплазме холангиоцитов. Гепатоциты и другие клетки печени не окрашивались этими антителами (рис. 1А).

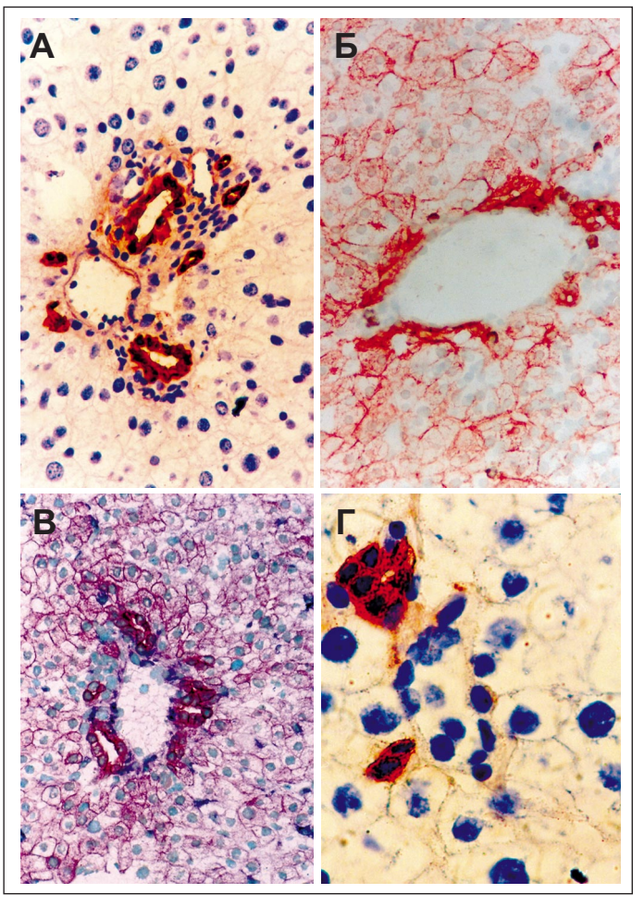


*Рис. 1. Печень крысы:*
*А – печень взрослой крысы, экспрессия цитокератина–19 в холангиоцитах, ×400;*
*Б – 18–й день гестации, транзиторная экспрессия цитокератина–19 в гепатоцитах, ×400;*
*В – 21–й день гестации, усиление транзиторной экспрессии цитокератина–19 в гепатоцитах, ×400;*
*Г – печень новорожденной крысы, образование желчных протоков, экспрессия цитокератина–7 в холангиоцитах, ×1000*

#### А. Печень крысы

В ходе пренатального онтогенеза крыс ЦКР–19–позитивные клетки впервые были выявлены в печени на 17–18–й дни гестации (рис. 1Б). Эти клетки располагались на границе между паренхимой и клетками соединительной ткани вокруг ветвлений крупных приносящих сосудов печени. Окрашенные клетки морфологически были схожи с гепатоцитами. Начиная с 19–20–го дней гестации мы наблюдали экспрессию ЦКР–19 почти во всех клетках паренхимы печени. Наибольшее количество ЦКР–19–позитивных гепатоцитов наблюдали на 21–й день гестации и в первые дни постнатального развития (рис. 1В). В течение первых двух недель постнатального онтогенеза количество гепатоцитов, экспрессирующих ЦКР–19, уменьшалось, а к концу второй недели этот ЦКР находили лишь в эпителиальных клетках желчных протоков.

Иммунореактивность с антителами против ЦКР–7 впервые была отмечена на 18–19–й дни гестации. ЦКР–7–позитивные клетки выявлялись сначала как единичные мелкие клетки, которые с 20–го дня гестации образовывали группы из нескольких клеток, а с 21–го дня можно было видеть хорошо выраженные холангиолы (рис. 1Г). Процесс формирования новых внутрипеченочных желчных протоков наблюдали не только в пренатальном онтогенезе, но и в течение первых недель постнатального развития. На всех сроках пре– и постнатального онтогенеза ЦКР–7 выявлялся только в клетках желчных протоков, и не было отмечено экспрессии этого белка в гепатоцитах. Что касается γ–ГТП, то активность этого фермента в ходе пренатального онтогенеза печени крыс была отмечена как в гепатобластах и гепатоцитах (рис. 2А), так и в мегакариоцитах. Таким образом, ЦКР–19 и γ–ГТП не являются маркерами только холангиоцитарной дифференцировки.

#### Б. Печень человека

Было обнаружено, что экспрессия ЦКР–19 в пренатальной печени человека, как и в печени крыс, может иметь место при отсутствии ЦКР–7. До 16–й недели развития эмбриональные клетки паренхимы печени человека содержат в своей цитоплазме ЦКР–19 (рис. 2Б). С 11–12–й недели начиналось формирование внутрипеченочной системы желчных протоков. Клетки, экспрессирующие холангиоцитарные ЦКР, появлялись в области будущих портальных трактов. Сначала появлялись единичные клетки, а затем наблюдали группы клеток, содержащих в своей цитоплазме ЦКР–7 и –19. Окончательная дифференцировка протоков происходила в момент формирования трубчатых структур. Развитие желчных

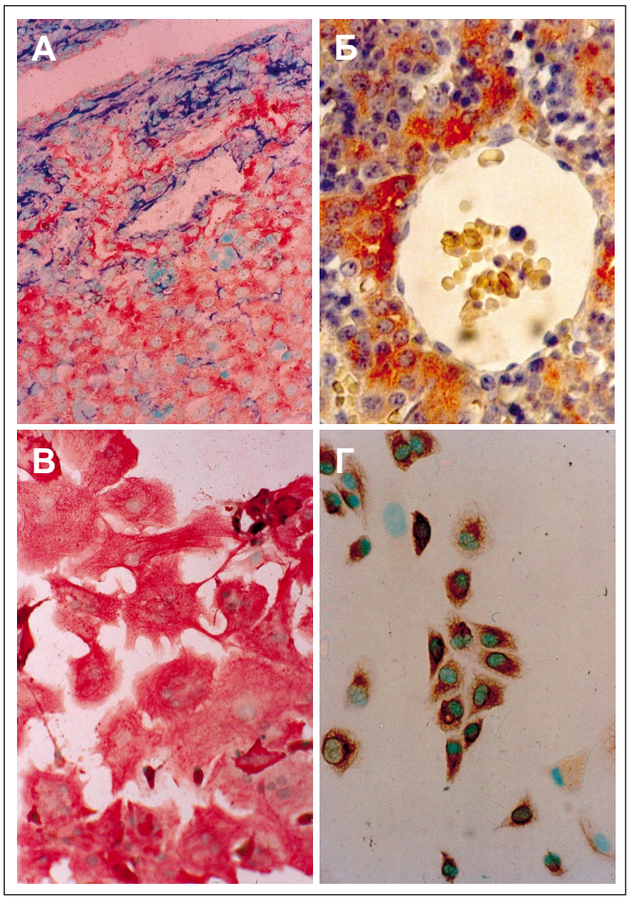


*Рис. 2.*
*А – Печень крысы, 20-й день гестации, экспрессия гамма-глутамилтранспептидазы гепатоцитами и холангиоцитами (продукт гистохимической реакции – красного цвета; синий цвет – результат иммуногистохимического окрашивания на десмин), ×400;*
*Б – печень человека, 13 недель гестации, транзиторная экспрессия цитокератина-19 в гепатоцитах, ×400;*
*В – конец 1-й недели культивирования гепатоцитов человека, экспрессия цитокератина-19 в гепатоцитах, ×400;*
*Г – конец 1-й недели культивирования гепатоцитов человека, экспрессия цитокератина-19 в холангиоцитах, ×400*

протоков не заканчивается в пренатальном онтогенезе, поэтому дифференцировку протоков наблюдали и в неонатальной печени.

Феномен транзиторной экспрессии холангиоцитарных («bile duct specific») ЦКР в пре- и постнатальных гепатоцитах печени мыши был описан N. Shiojiri [25]. Однако японский исследователь использовал поликлональную кроличью сыворотку, не позволяющую распознать, какой именно ЦКР (7 или 19) присутствует в иммунопозитивных клетках. Наши результаты показывают, что можно говорить о транзиторной экспрессии лишь ЦКР-19 – одного из маркеров овальных клеток, который, является антигеном, на который реагируют моноклональные антитела «OV-6» [26]. Таким образом, фенотип овальных клеток соответствует фенотипу гепатобластов.

*Экспрессия цитокератинов в первичной культуре гепатоцитов человека*

Необычная для зрелых гепатоцитов экспрессия ЦКР-19 неоднократно отмечена при хроническом вирусном гепатите В и циррозе печени, в клетках гепатобластомы и гепатоцеллюлярной карциномы [27]. Появление ЦКР-19 в клетках гепатоцеллюлярной карциномы на фоне вирусного гепатита В рассматривается как активация стволового компартмента печени. То есть предполагается, что эти клетки являются потомками стволовой клетки, поскольку экспрессируют «эмбриональный ЦКР-19» [28]. В то же время было отмечено, что экспрессию ЦКР-19 можно наблюдать в перипортальных дифференцированных гепатоцитах после массивных некрозов паренхимы [29, 30]. Понимание сущности феномена экспрессии ЦКР-19 в клетках паренхимы зрелой печени важно для правильной интерпретации событий. Если дифференцированные гепатоциты лишены возможности экспрессировать ЦКР-19, то появление в паренхиме клеток, которые содержат этот белок, на самом деле отражает активацию стволовых клеток печени. Это, в свою очередь, дает возможность использовать ЦКР-19 в качестве маркера стволового компартмента. Однако нельзя исключить, что гепатоциты в определенных условиях могут экспрессировать ЦКР-19 и, следовательно, наличие этого белка в клетках паренхимы не может быть строгим аргументом, позволяющим говорить об активации стволовых клеток. Для ответа на поставленные вопросы была изучена экспрессия ЦКР в первичной культуре гепатоцитов человека.

Иммуноцитохимический анализ культивируемых клеток показал, что в течение первых пяти дней основная масса выделенных и культивируемых клеток была представлена гепатоцитами, которые окрашивались только антителами к ЦКР-8 и -18. Иммунореактивность с анти-ЦКР-7 и -19 на этих сроках исследования наблюдали лишь в единичных мелких клетках. Последние, по-видимому, являются холангиоцитами, которыми была контаминирована суспензия выделенных гепатоцитов. Начиная с 8-го дня культивирования, мы наблюдали окрашивание гепатоцитов по типу цитоплазматической сети антителами против ЦКР-19 (рис. 2В). То есть, с конца первой недели культивирования гепатоциты, в дополнение к ЦКР-8 и -18, начинали экспрессировать ЦКР-19. Иммуноцитохимический анализ с анти-ЦКР-7 показал, что эти антитела реагируют только с холангиоцитами, которые на второй неделе культивирования образуют небольшие группы мелких клеток (рис. 2Г). На всех сроках исследования цитоскелет гепатоцитов не окрашивался антителами к ЦКР-7.

Реверсия эмбрионального фенотипа гепатоцитов, наблюдаемая *in vitro*, ставит под сомнение адекватность использования антител к ЦКР-19 как к белку, являющемуся линейным маркером холангиоцитов, и позволяет объяснить наблюдаемую при ряде заболеваний печени реэкспрессию этого белка гепатоцитами. Нарушение межклеточных взаимодействий в регенерирующей печени глубоко меняет фенотип клетки и экспрессию генов цитокератинов [31]. Такого рода нарушения могут инициировать экспрессию генов, которые не свойственны данному клеточному типу. Было отмечено, что в ходе дифференцировки клеток паренхимы экспрессия определенных генов зависит от плотности расположения гепатоцитов [32]. Культивируемые гепатоциты крысы, лежащие отдельно от монослоя, экспрессируют ЦКР и виментин. Экспрессия последнего прекращается в момент установления клеткой механического контакта с другими гепатоцитами [33]. Результаты исследования показали, что в первичной культуре клеток паренхимы печени в гепатоцитах имеет место реэкспрессия ЦКР-19. Причиной подобной реэкспрессии может явиться нарушение механизмов межклеточных взаимодействий и изменение нормального микроокружения в условиях культивирования.

Практически одновременно с нашей публикацией [34], в J. Hepatology была опубликована статья немецких ученых [35], в которой также было показано, что *in vitro* в гепатоцитах чело-

века начинается экспрессия ЦКР–19. Наше предположение о регуляции экспрессии гена ЦКР–19 межклеточными взаимодействиями между гепатоцитами было подтверждено культивированием клеток паренхимы в трехмерном коллагеновом «сандвиче». В этих условиях, когда имеет место трехмерное взаимодействие между клетками, гепатоциты не экспрессировали ЦКР–19.

Проведенный анализ экспрессии маркеров овальных клеток в печени крыс и человека в пренатальном онтогенезе показал, что и ЦКР–19 и γ–ГТП являются нормальным фенотипическим признаком гепатобластов человека и дифференцирующихся гепатоцитов в печени крыс. Следовательно, экспрессия этих белков в овальных клетках подтверждает лишь, что они являются аналогами гепатобластов, и именно поэтому они экспрессируют также альфа–фетопротеин и альбумин. Полученные в нашем исследовании данные не противоречат тому, что в печени млекопитающих может существовать стволовая клетка. Кандидатом на эту роль могут быть не кроветворные стволовые клетки, а внутрипеченочная популяция [36], которая может быть среди клеток канальцев Геринга [37]. В то же время не следует ставить знак равенства между овальными клетками и стволовыми клетками печени. Откуда же точно происходят овальные клетки/гепатобласты и нет ли других кандидатов на роль региональной стволовой клетки печени, предстоит еще выяснить.

Работа выполнена при финансовой поддержке РФФИ (грант 04–04–49164).

ЛИТЕРАТУРА

1. Wilson J.W., Leduc E.H. Role of cholangioles in restoration of the liver of the mouse after dietary injury. J. Pathol. Bacteriol. 1958; 76: 441–9.
2. Фактор В.М., Радаева С.А. Стволовой резерв печени. Онтогенез 1991; 22(2): 181–9.
3. Fausto N. Oval cells and liver carcinogenesis: an analysis of cell lineages in hepatic tumors using oncogene transfection techniques. Prog. Clin. Biol. Res. 1990; 331: 325–34.
4. Sell S. Is there a liver stem cell? Cancer Res. 1990; 50: 3811–5.
5. Sigal S.H., Brill S., Fiorino A.S., Reid L.M. The liver as a stem cell and lineage system. Am. J. Physiol. 1992; 263: G139–48.
6. Dabeva M.D., Shafritz D.A. Activation, proliferation, and differentiation of progenitor cells into hepatocytes in the D–galactosamine model of liver regeneration. Am. J. Pathol. 1993; 143(6): 1606–20.
7. Урываева И.В. Модель репопуляции печени, поврежденной дипином. Бюлл. экспер. биол. мед. 1997; 124(10): 364–8.
8. Factor V.M., Radaeva S.A., Thorgeirsson S.S. Origin and fate of oval cells in dipin–induced hepatocarcinogenesis in the mouse. Am. J. Pathol. 1994; 145: 409–22.
9. Braun K.M., Sandgren E.P. Cellular Origin of Regenerating Parenchyma in a Mouse Model of Severe Hepatic Injury Am. J. of Pathol. 2000; 157: 561–9
10. Sarraf C., Lalani E.–N., Golding M. et al. Cell behavior in the acetylaminofluorene–treated regenerating rat liver. Am. J. Pathol. 1994; 145: 1114–26.
11. Evarts R.P., Nakatsukasa H., Marsden E.R. et al. Cellular and molecular changes in the early stages of chemical hepatocarcinogenesis in the rat. Cancer Res. 1990; 50: 3439–44.
12. Hsia C.C., Evarts R.P., Nakatsukasa H. et al. Occurrence of oval cell in hepatitis B virus associated human hepatocarcinogenesis. Hepatology 1992; 67: 427–33.
13. Chen Y.–K., Zhao X.–X., Li J.–G. et al. Ductular proliferation in liver tissues with severe chronic hepatitis B: An immunohistochemical study. World J. Gastroenterol. 2006; 12(9): 1443–6
14. Parent R., Marion M.J., Furio L. et al. Origin and characterization of a human bipotent liver progenitor cell line. Gastroenterology 2004; 126(4): 1147–56.
15. He Z.P., Tan. W.G., Tang Y.F. et al. Activation, isolation,identification and in vitro proliferation of oval cells from adult rat liver. Cell Prolif. 2004; 37(2): 177–87.
16. Crosby H.A., Kelly D.A., Strain A.J. Human hepatic stem–like cells isolated using c–kit or CD34 can differentiate into biliary epithelium. Gastroenterology 2001;120(2):534–44.
17. Paku S., Dezso K., Kopper L., Nagy P. Immunohistochemical analysis of cytokeratin 7 expression in resting and proliferating biliary structures of rat liver. Hepatology 2005; 42(4): 863–70.
18. Yavorkovsky L., Lai E., Ilic Z., Sell S. Participation of small intraportal stem cells in the restitutive response of the liver to portal necrosis induced by allyl alcohol. Hepatology 1995; 21: 1702–12.
19. Hixson D.C., Faris R.A., Thompson N.L. An antigenic portrrait of the liver during carcinogenesis. Pathobiology 1990; 58: 65–77.
20. Dunsford H.A., Sell S. Production of monoclonal antibodies to preneoplastic liver cell populations induced by chemical carcinogens in rats and to transplantable Morris Hepatomas. Cancer Res. 1989; 49: 4887–93.
21. Engelhardt N.V., Factor V.M., Medvinsky A.L. et al. Common antigen of oval and biliary epithelial cells (A6) is a differentiation marker of epithelial and erythroid cell lineages in early development of the mouse. Differentiation 1993; 55: 19–26.
22. Rijnties P., Moshage H., Van Gemert P. et al. Cryopreservation of adult human hepatocytes. The influence of deep freezing storage on the viability, cell seeding, survival, fine structures and albumin synthesis in prymary cultures. J. Hepatol. 1986; 3: 7–18.
23. Moshage H., Rijnies P., Hatkenscheiol M. et al. Primary culture of cryopreserved adult human hepatocytes on homologous extracellular matrix and the influence of monocytic products on albumin synthesis. J. Hepatol. 1988; 7: 34–44.
24.Rutenburg A.M., Kim H., Fischbein J.W. et al. Histochemical and ultrastructural demonstration of g–Glutamil transpeptidase activity. J. Histochem. Cytochem. 1969; 17: 517–26.
25. Shiojiri N. Transient expression of bile–duct–specific cytokeratin in fetal mouse hepatocytes. Cell Tissue. Res. 1994; 278: 117–23.
26. Bisgaard H.C., Parmelee D.C., Dunsford H.A. et al. Keratin 14 protein in cultured nonparenchymal rat hepatic epithelial cells: characterization of keratin 14 and keratin 19 as antigens for the commonly used mouse monoclonal antibody OV–6. Molec. Carcinogenesis. 1993; 7: 60–6.
27. Van Eyken P., Desmet V. Cytokeratins and the liver. Liver 1993; 13: 113–22.
28. Thorgeirsson S.S. Target cell populations in virus–associated hepatocarcinogenesis. Princess Takamatsu Symp. 1995; 25: 163–70.
29. Demetris A.J., Seaberg E.C., Wennerberg A. et al. Ductular reaction after submassive necrosis in humans. Special emphasis on analysis of ductular hepatocytes. Am. J. Pathol. 1996; 149(2): 439–48.
30. Haque S., Haruna Y., Saito K. et al. Identification of bipotential progenitor cells in human liver regeneration. Lab. Invest. 1996; 75(5): 699–705.
31. Глейберман А.С., Трояновский С.М., Банников Г.А. Перестройка цитоскелета в гепатоцитах регенерирующей печени мышей. Бюлл. экспер. биол. мед. 1984; 12: 741–3.
32. Notenboom R.G., De–Boer P.A., Moorman A.F., Lamers W. The establishment of the hepatic architecture is a prerequisite for the development of lobular pattern of gene expression. Development 1996; 122(1): 321–32.
33. Pagan R., Martin I., Alonso A. et al. Vimentin filaments follow preexisting cytokeratin network during epithelial–mesenchymal transition of cultured neonatal rat hepatocytes. Exp. Cell Res. 1996; 222(2): 333–44.
34. Киясов А.П., Гумерова А.А., Петров С.В., Яп С.Х. Реэкспрессия цитокератина–19 в первичной культуре гепатоцитов человека. Бюлл. экспер. биол. мед. 1998; 126(7): 118–20.
35. Blaheta R.A., Kronenberger B., Woitaschek D. et al. Dedifferentiation of human hepatocytes by extracellular matrix proteins in vitro: quantitative and qualitative investigation of cytokeratin 7, 8, 18, 19 and vimentin filaments. J. Hepatol. 1998; 28(4): 677–90.
36. Menthena 1. A., Deb N., Oertel M. et al. Bone Marrow Progenitors Are Not the Source of Expanding Oval Cells in Injured Liver Stem Cells 2004; 22: 1049–61.
37. Paku S., Schnur J., Nagy P., Snorri S. Thorgeirsson. Origin and Structural Evolution of the Early Proliferating Oval Cells in Rat Liver Am. J. Pathol. 2001; 158: 1313–23.