МИНИ–ОБЗОРЫ

Источники посттравматической регенерации эпителия кожи

М.Н. Чепурненко
Военно–медицинская академия им. С.М. Кирова, Санкт–Петербург

Общие представления о регенерации эпителия кожи

Анализ научной литературы свидетельствует, что эпителизация ран кожи у млекопитающих после повреждения была и остается предметом многих экспериментальных исследований. Дискуссионным остается вопрос о том, за счет каких клеточных источников восстанавливаются эпителиальные производные. В монографии Л.Б. Берлина (1966), посвященной заживлению кожи после ожогов и свободной пересадки, показано, что регенерация эпидермиса млекопитающих и человека всегда сопровождается пролиферацией жизнеспособного эпителия придатков кожи, в первую очередь клеток волосяных фолликулов. В процессе регенерации элементы наружного волосяного влагалища и протоков потовых желез образуют многослойные тяжи, постепенно смещающиеся на поверхность кожи и превращающиеся в покровный эпителий. Вследствие того, что живые клетки волосяных фолликулов дифференцируются в покровный эпителий, а ороговшие элиминируются, волосяные фолликулы исчезают почти из всего поврежденного участка кожи [1]. Вместе с тем, некоторые исследователи считают возможным новообразование придатков кожи. Вероятно, их восстановление в ходе регенерации кожи зависит от глубины и обширности повреждения, повреждающего фактора и степени интенсивности его воздействия.

В учение о регенерации тканей составной частью входит современная концепция о стволовых клетках. Показано, что среди всего многообразия клеточных дифферонов, имеются такие, в которых стволовые клетки четко маркированы. Пополнение клеточного состава дифферона в этих тканях осуществляется за счет деления полустволовых (камбиальных) клеток–предшественников. В составе дифферона кератиноцитов описаны стволовые клетки, причем в большинстве старых (до 80–х годов прошлого века) научных источников указаны стволовые клетки, локализованные в базальном слое эпидермиса.

Стволовые клетки эпителия кожи

Эпителий кожи обладает высокой регенераторной способностью и является самообновляющейся тканевой системой. В клетках ведущего дифферона многослойного плоского ороговевающего эпителия кожи постоянно происходит несколько процессов, а именно: после деления клетки базального слоя эпидермиса мигрируют к поверхности, постепенно ороговевая и превращаясь в роговые чешуйки, которые слущиваются с поверхности кожи [2, 3].

В мировой литературе (обзор Г.Я. Графовой, 1982) существует представление о том, что обновление эпидермиса происходит в составе столбчатых структур – эпидермальных пролиферативных единиц (ЭПЕ) [4]. Кератиноциты базального слоя, находящиеся в основании ЭПЕ, обладают различными пролиферативными потенциями. Периферические эпителиальные клетки характеризуются более высокой митотической активностью, чем центральные. Среди трех–четырех центральных клеток находится одна стволовая, которая при гибели периферических кератиноцитов способна воссоздавать структуру ЭПЕ. После деления стволовой клетки судьба дочерней, которая вступит на путь дифференцировки, двоякая. Она может сразу приступить к дифференцировке или остаться в базальном слое и осуществить несколько делений (такие клетки названы переходными). Морфологически они отличаются от стволовых появлением тонофибрилл в цитоплазме. В некоторых случаях переходные клетки сохраняют способность совершить 2–4 деления даже тогда, когда переходят в супрабазальное положение [5]. В этих случаях наблюдаются картины митозов в нижних клетках шиповатого слоя. Большинство дочерних (от стволовой) клеток при переходе в супрабазальное положение навсегда утрачивает способность к делению и вступает в дифференцировку.

Помимо базального слоя эпидермиса, эпидермальные стволовые клетки обнаружены в волосяных фолликулах [6–8]. Они участвуют в обновлении эпителия кожи, а также волосяных фолликулов, сальных и потовых желез. У животных они располагается в особых выпячиваниях – бугорках наружных волосяных влагалищ, расположенных у основания волосяной воронки, под устьем выводных протоков сальных желез [7] (рис. 1), однако в коже человека это морфологическое образование не визуализируется. Здесь содержатся клетки, дающие начало эпителиоцитам покровного эпителия, эпителиоцитам наружного и внутреннего волосяных влагалищ. Кроме того, эпителий воронки содержит запас клеток Меркеля, Лангерганса, предшественников меланоцитов [9].

Стволовые клетки эпидермиса отличаются от камбиальных рядом особенностей, например, они не экспрессируют теломеразу, как это свойственно активно делящимся клеткам, но характеризуются высокой экспрессией кератина–19 [10, 11]. С другой стороны, они экспрессируют большее количество интегринов, благодаря чему прочнее связаны с базальной мембраной. Для них, как и для многих других стволовых клеток характерна экспрессия CD34 [12], вместе с тем выявлен специфический маркер стволовых эпидермальных клеток области бугорка волосяного фолликула – циотокератин–15 [13].

Изучение способности стволовых эпидермальных клеток к колониеобразованию показало, что существует три их разновидности в зависимости от локализации. Клетки первой разновидности дают начало только ЭПЕ. Клетки второй разновидности служат источником развития волоса и внутреннего волосяного влагалища. Клетки третьей разновидности являются родоначальниками эпителиоцитов наружного воло–

сяного влагалища [7]. Собственно в эпидермисе содержатся только первые. В бугорках наружных волосяных влагалищ – все три разновидности. В луковице волоса – стволовые клетки единичны. Эксперименты по вызыванию восстановительной регенерации показали, что стволовые клетки эпидермиса могут мигрировать из бугорка и пополнять пул базальных кератиноцитов и стволовых клеток корня волоса [6].

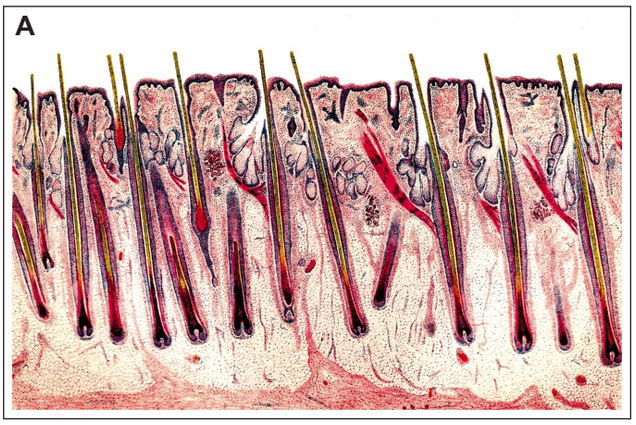

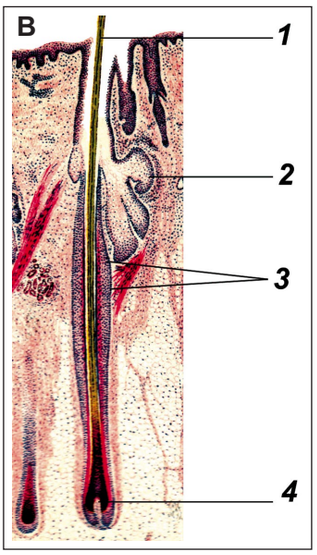

Рис. 1. Кожа млекопитающего:
А – общий вид;
В – структура волоса;
1 – стержень волоса;
2 – сальная железа;
3 – утолщенная часть наружного эпителиального влагалища – область бугорка волосяного фолликула;
4 – волосяной сосочек.
Окраска: гематоксилин и эозин. По J. Sobotta, 1902, с изменениями

Участие стволовых клеток эпидермиса в посттравматической регенерации эпителия кожи

Точка зрения о гетеропотентности стволовых колониеобразующих клеток высказывалась ранее Р.К. Даниловым и Г.Я. Графовой (2001). По их мнению, одни из них – это унипотентные предшественники дифферона ороговевающих кератиноцитов, а другие – полипотентные предшественники эпителиоцитов наружного корневого волосяного влагалища, сальных желез и дифферона кератиноцитов. Авторы отмечают, что унипотентные предшественники располагаются среди базальных клеток межсосочковых участков эпидермиса и на вершинах эпителиальных гребешков в толстой коже. Они участвуют в регенерации эпидермиса после поверхностных повреждений. Полипотентные стволовые клетки сосредоточены в тех участках наружных эпителиальных корневых влагалищ, которые расположены под устьем протоков сальных желез. Они служат источником восстановления эпидермиса после полной его гибели [5]. Cotsarelis G. и соавторы (1990) утверждают, что эпителий верхней трети наружных волосяных влагалищ (воронки) служит основным источником реэпителизации обширных по площади кожных ран. При этом новообразованный эпидермис ни морфологически, ни иммунологически не отличается от окружающего предшествующего эпителия. Сам же исходный эпителий воронки имеет ряд особенностей. Только в нем в течение всей жизни сохраняется маркер эмбрионального эпидермиса – гиалуронан [14]. Кроме того, он содержит большой запас полипотентных клеток, является «резервуаром» большого числа клеток Лангерганса, беспигментных меланоцитов и предшественников меланоцитов, которые при необходимости пополняют их резерв в эпителии кожи.

Несмотря на существование независимого источника стволовых клеток в базальном слое эпидермиса, стволовые клетки бугорка могут рекрутироваться в интересах репаративной регенерации. При этом в процессы пролиферации вовлекаются стволовые эпителиоциты, располагающиеся как на вершинах эпителиальных гребешков (рис. 2a), так и в участках наружных корневых влагалищ, там, где к ним прикрепляются мышцы, поднимающие волос (рис. 2b, c) [5, 15]. Через двое суток после повреждения митотическая активность клеток возрастает. Это приводит к сверхутолщению регенерата, а иногда и к образованию его погружных разрастаний.

Существенную роль волосяных фолликулов в эпителизации глубоких и обширных по площади повреждений подчеркивают многие авторы. С помощью метода авторадиографии показано, что интенсивность митозов эпителиоцитов наружных корневых влагалищ превосходит таковую у базальных клеток поверхностного эпителия (рис. 2d), кроме того показана миграция клеток из наружних волосяных влагалищ на раневую поверхность [16], эти данные были подтверждены и другими методами исследований [7]. В процессе дифференцировки при заживлении раны стволовые эпидермальные клетки становятся родоначальниками нескольких новых цитодифферонов [17–19].

В экспериментах показано, что после повреждения эпидермиса и миграции стволовых клеток из бугорка к поверхности они дифференцируются в кератиноциты, призванные оперативно эпителизировать раневую поверхность. Однако через некоторое время эти клетки не обнаруживаются, что может говорить о том, что производные стволовых клеток бугорка волосяного фолликула отвечают за первый – срочный ответ на повреждение, формируя быстро делящуюся и впоследствии дифференцирующуюся, короткоживущую популяцию [20]. Выявление сигнальных молекул, запускающих быстрый ответ клеток на повреждение кожного эпителия, позволило бы разработать способы борьбы с глубокими повреждениями кожи и другими нарушениями, например, с возрастной эпидермальной атрофией [21].

Таким образом, понимание зависимости потенций стволовых клеток эпителия кожи от их локализации чрезвычайно важно, так как способствует прогнозу эффективности лечения кожных ран и способствует адекватной оценке методов заместительной клеточной терапии.

В работе использованы микрофотографии из научного архива кафедры гистологии Военно-медицинской академии им. С.М. Кирова.

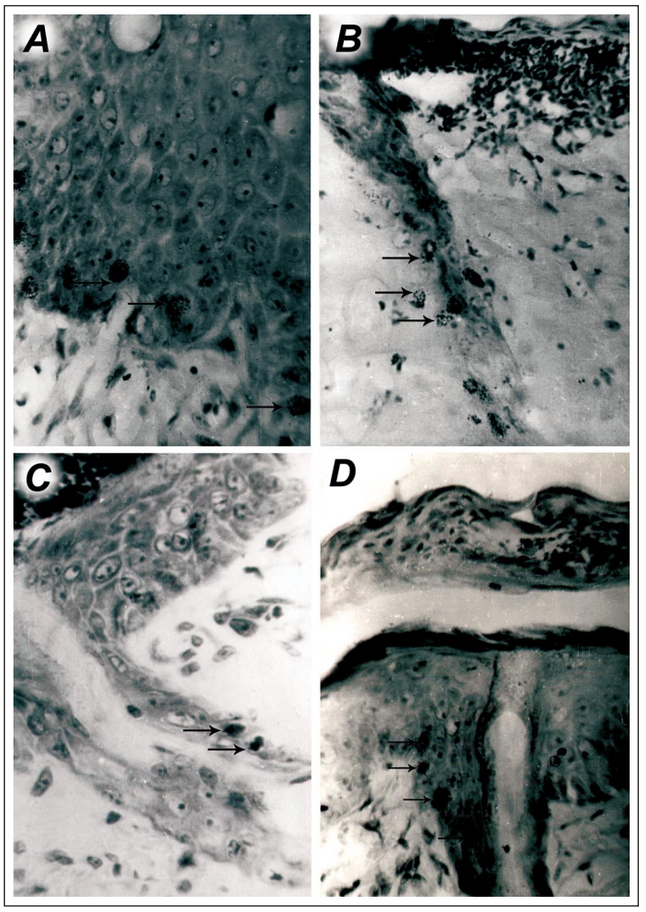

Рис. 2. Пролиферация камбиальных клеток эпидермиса после огнестрельного повреждения
A – регенерат эпидермиса. 6 суток после повреждения. × 280.
B – край перинекротической области, меченые H^3-тимидином ядра в эпителии первого сохранившегося волосяного фолликула. 24 часа после повреждения. × 280.
C – Дистальная часть перинекротическорй области. Гипертрофия эпителия, митозы в волосяном влагалище. 2 сутки после повреждения.
D – 5 мм от края раны. 72 часа после повреждения. Над новообразованным эпителием сохранился участок отторгнутой ткани. Меченые ядра сосредоточены в эпителии волосяной воронки. × 240. Окраска: гематоксилин и эозин. H^3-тимидин

ЛИТЕРАТУРА:
1. Берлин Л.Б. Морфология кожи после ожогов и свободной пересадки. Л.: Медицина, 1966; 222.
2. Шубникова Е.А. Эпителиальные ткани. М.: Изд. МГУ, 1996; 250.
3. Юрина Н.А., Радостина А.И. Кожа и ее производные. М.: Изд-во Университета Дружбы народов, 1996; 58.
4. Графова Г.Я. Цитоархитектоника эпидермиса и эпидермально-пролиферативные единицы (ЭПЕ). Арх. анат. 1982; 82(4): 73–85.
5. Данилов Р.К., Графова Г.Я. Регенерация кожи. Руководство по гистологии. Спб.: СпецЛит, 2001; 2: 45–52.
6. Niemann C., Watt F.M. Designer skin: lineage commitment in postnatal epidermis. Trends Cell Biol. 2002; 12(4): 185–92.
7. Cotsarelis G., Sun T., Lavker R. Label-retaing cells reside in the bulge area of pilosebaceous unit: Implication for follicular stem cells, hair cycle and skin carcinogenesis. Cell 1990; 61: 1329 – 37.
8. Sun T.T., Cotsarelis G., Lavker R.M. Hair follicular stem cells: the bulge-activation hypothesis. J. Invest. Dermatol. 1991; 96: 77–8.
9. Hirobe T. Structure and function of melanocytes: microscopic morphology and cell biology of mouse melanocytes in the epidermis and hair follicle. Histol. Histopathol. 1995; 10(1): 223–37.
10. McCauley R., Li Y., Poole B. et al. Differential inhibition of human basal keratinocyte growth to silver sulfadiazine and mafenide acetate. Surg. Res. 1992; 52(3): 276–85.
11. Schneider T., Barland C., Alex A. et al. Measuring stem cell frequency in epidermis: a quantitative in vivo functional assay for long-term repopulating cells. Proc. Natl. Acad. Sci. USA 2003; 100(20): 11412–7.
12. Trempus C.S., Morris R.J., Bortner C.D. et al. Enrichment for living murine keratinocytes from the hair follicle bulge with the cell surface marker CD34. J. Invest. Dermatol. 2003; 120(4): 501–11.
13. Liu Y., Lyle S., Yang Z., Cotsarelis G. Keratin 15 promoter targets putative epithelial stem cells in the hair follicle bulge. J. Invest. Dermatol. 2003; 121(5): 963–8.
14. Karvinen S., Pasonen-Seppanen S., Hyttinen J. et al. Keratinocyte growth factor stimulates migration and hyaluronan synthesis in the epidermis by activation of keratinocyte hyaluronan synthases 2 and 3. J. Biol. Chem. 2003; 278(49): 49495–504.
15. Sun T.-T. The biology and biochemestry of the hair cycle. New Stett. Nat. Allopecia Arreata Found 1992; 5: 9–11.
16. Графова Г.Я. О гистотопографических особенностях структуры эпидермального регенерата. Морфология раневого процесса. СПб.: ВМедА 1992; 14.
17. Клишов А.А., Графова Г.Я., Гололобов В.Г. и др. Клеточно-дифферонная организация тканей и проблема заживления ран. Арх. анат. 1990; 98(4): 5–23.
18. Графова Г.Я. Гистоавторадиографическое исследование эпителия кожи в зонах огнестрельной раны. Гистогенез и регенерация тканей. – СПб., 1995; 7–8.
19. Графова Г.Я. Регенерация эпидермиса после огнестрельного ранения./ Фундаментальные и прикладные проблемы гистологии: гистогенез и регенерация тканей. Труды Военно-медицинской академии / Под ред. проф. Р.К. Данилова. СПб.: ВМедА 2004; 68–77.
20. Ito M., Liu Y., Yang Z. et al. Stem cells in the hair follicle bulge contribute to wound repair but not to homeostasis of the epidermis. Nature Medicine 2005; 11: 1351–4.
21. Мелихова В.С. Участие стволовых клеток волосяного фолликула в заживлении кожных ран. http://celltranspl.ru/journal/news/?MESSAGES[1]=SHOW_NEWS&NEWS_ID=924