ОБЗОРЫ

DOI: 10.23868/202004012

КЛЕТОЧНАЯ ТРАНСПЛАНТАЦИЯ В ПРОГРАММЕ ЛЕЧЕНИЯ COVID-19: ПЕРЕСАДКА СТВОЛОВЫХ СТРОМАЛЬНЫХ (МЕЗЕНХИМАЛЬНЫХ) КЛЕТОК

Р.В. Деев

Северо-Западный государственный медицинский университет им. И.И. Мечникова, Санкт-Петербург, Россия
Институт стволовых клеток человека, Москва, Россия

Поступила: 20.04.2020
Принята к печати: 23.04.2020
Опубликована on-line: 26.04.2020

CELL TRANSPLANTATION FOR COVID-19 TREATMENT: TRANSMISSION OF STEM STOMAL (MESENCHIMAL) CELLS

R.V. Deev

I.I. Mechnikov North-Western State Medical University, St. Petersburg, Russia
Human Stem Cell Institute, Moscow, Russia

e-mail: romdey@gmail.com

В обзоре представлена современная концепция патогенеза диффузного альвеолярного повреждения, в том числе и острого респираторного дистресс синдрома (ОРДС), при коронавирусной инфекции. Установлено, что важными звеньями развертывания клинической картины является т.н. «цитокиновый шторм», который заключается в повышенном выделении биологически активных в отношении сосудистой стенки и клеток-эффекторов субстанций, приводящих к прогрессированию повреждения альвеолоцитов и эндотелиоцитов, развитию альвеолярного и интерстициального отека с губительной дыхательной недостаточностью и коагулопатиией. Немаловажным фактором внутритканевой агрессии становятся появление аутореактивных клонов плазматических клеток, диссеминация зараженных вирусом лейкоцитов по всему организму с вовлечением различных органов и систем, что усугубляет полиорганную недостаточность. Плохой прогноз для пациентов и вероятность развития фиброза легких после перенесенной инфекции по мнению ряда исследователей могут быть скоррегированы клеточной терапией. В качестве терапевтических клеток первой линии рассматриваются аллогенные мультипотентные мезенхиамальные стромальные клетки (мезенхимальные стволовые клетки). Накопленный опыт доклинических экспериментов позволил экстренно перейти к проведению клинических исследований безопасности их применения при ОРДС и поиска оптимальных показаний для получения максимальных выгод для пациентов после трансплантации. Совокупные усилия многих исследовательских групп могут привести к получению достоверной информации о полезности клеточной терапии и необходимости включения ее в стандарты лечения больных с этой чрезвычайно тяжелой патологией.

Ключевые слова: COVID-19, SARS, ТОРС, пневмония, стволовые мезенхимальные клетки, стволовые стромальные клетки.

The review presents the modern concept of the pathogenesis of diffuse alveolar damage, including acute respiratory distress syndrome in coronavirus infection. It has been established that the so-called “cytokine storm”, which consists in the increased release of substances that are biologically active against the vascular wall and effector cells, leading to the progressive damage to endotheliocytes and alveolocytes, the development of alveolar and interstitial pulmonary edema with fatal respiratory failure and coagulopathy. An important factor in interstitial aggression is the appearance of autoreactive clones of plasma cells, dissemination of virus-infected leucocytes throughout the body with the involvement of various organs and systems, which exacerbates multiple organ failure. A poor prognosis for patients, the likelihood of developing pulmonary fibrosis after infection, according to several researchers, can be corrected by cell therapy. Allogeneic multipotent mesenchymal stromal cells (mesenchymal stem cells) are considered as first-line therapeutic cells. The accumulated experience of preclinical experiments made it possible to urgently proceed to conduct clinical trials of the safety of their use in patients with ARDS and to search for optimal indications to obtain maximum benefits for patients after transplantation. The combined efforts of many research groups can lead to reliable information on the cell therapy benefit and the need to include it in the standards of treatment of patients with this extremely severe pathology.

Keywords: COVID-19, SARS, pneumonia, mesenchymal stem cells, stromal stem cells.

Введение

Пересадка клеток для коррекции ургентных состояний не связанных с гематологической практикой и нейропротекцией остается малоизученной областью трансплантологии. В научной литературе имеется небольшой пул статей, посвященных этому методу при лечении перитонита, панкреонекроза, сепсиса, ДВС-синдрома. Синдром острого диффузного альвеолярного повреждения как ниша для применения возможностей пересадки дискретных клеток относительно новая область исследований.

Одними из существенных оснований к инициации таких работ были эпидемические вспышки коронавирусного тяжелого острого респираторного синдрома (ТОРС; Severe Acute Respiratory Syndrome, SARS) 2002 (SARS-CoV) и 2012 (Middle East Respiratory Syndrome, MERS) годов. Пандемическое распространение тяжелого острого респираторного синдрома коронавирусной этиологии — COVID-19, которое человечество переживает в настоящий момент также актуализировало указанное направление исследований.

По предварительным данным, у значительной части заболевших инфекция протекает в бессимптомной форме (1–18%*) или со стертой клинической картиной [1–4]. У 80% развиваются признаки клинически значимого поражения легких и дыхательная недостаточность. Только у 15–42% процесс взаимодействия вируса и макроорганизма приводит к диффузному альвеолярному повреждению в виде острого респираторного дистресс синдрома (ОРДС) с явлениями полиорганной недостаточности и угрожающим прогнозом [1–7]. ОРДС протекает у больных в легкой (36%), средней (45%) и тяжелой форме (19%), что обусловливает общее распределение клиники SARS-CoV-2 на группы средней тяжести (80%), тяжелую (14%) и группу больных с критическим течением (5%) [3–6]. Пока не опубликованы достоверные статистические данные об эффективности перевода пациентов

* При SARS (2020) — этот показатель составил 10%; при MERS — 36% [1].

на инвазивную искусственную вентиляцию легких, однако ясно, что значительная часть из них не выздоравливает, а погибает; используемые в практике методы их лечения и поддержки оказываются неэффективными. Несмотря на то, что в структуре исходов заболевания на смерть приходится небольшая доля — около 2,3% (от общего числа заболевших) [1–3], однако в абсолютных цифрах в связи с пандемическим характером распространения инфекции, такие больные исчисляются десятками тысяч; что и обусловливает высокую степень актуальности разработки и подбора новых эффективных средств лечения. Причем, следует учитывать, что по оценкам исследователей около 86% инфицированных остаются неучтенными в публикуемой статистике [7].

Прежде чем приступить к анализу накопленной к сегодняшнему дню информации, необходимо последовательно оценить потенциальные звенья-мишени в патоморфогенезе COVID-19 в отношении которых могут быть эффективны живые клеточные препараты.

Патоморфогенез COVID-19

В течение острой коронавирусной инфекции предложено выделить три фазы: 1 — фаза ранней инфекции, проявляющаяся лимфоцитопенией, эозинопенией и неспецифическими клиническими симптомами ОРВИ; 2 фаза — легочная; 3 фаза — «гипервоспаление» с повреждением большинства внутренних органов и нарастанием полиорганной недостаточности или в эту фазу может происходить выздоровление [8–10].

Согласно имеющимся представлениям, полученным по результатам экспериментальной, клинической и аутопсийной работы, при развитии ТОРС основным местным эффектом возбудителя в легких является прямое цитопатическое действие, проявляющееся т. н. диффузным альвеолярным повреждением (ДАП) [10–14]. В развитии ДАП существенную роль также играет и атака аутореактивными плазматическими клетками инфицированных эпителиоцитов легкого.

Установлено, что в первый период повреждения легких вирус проникает как в альвеолоциты, так и в макрофаги и лимфоциты [13]. Имеющиеся сегодня данные позволяют считать, что тропность вируса к клеткам определяется прежде всего распределением рецепторов ACE2 [15–19]. Установлено, что большое количество этих молекул экспрессировано на альвеолоцитах II типа, эндотелиоцитах, почечном эпителии и др. [20, 21]. Важно, что рецептор ACE2 не обнаружен по крайней мере на некоторых Т- и В-лимфоцитах и макрофагах [17, 22]. Вместе с тем, описаны дополнительные молекулы, способствующие проникновению вируса в клетку. Одной из них служит протеаза TMRRSS2. Не исключено, что альтернативным рецептором является CD147 и возможно, рецепторы сиаловой кислоты [23, 24]. Таким образом, выявлено не менее четырех молекулярных рецепторов, опосредующих внутриклеточное проникновение вирусных частиц. Характерно, что вся совокупность рецепторов описана в эндотелии, что делает его наиболее реактивной по отношению к COVID-19 тканью [24]. Экспериментально показано, что блокировка некоторых рецепторов способна ограничить проникновение вируса в клетку [18].

Попадание коронавируса в моноциты, макрофаги и дендритные клетки приводит к выработке ими мощного провоспалительного цитокина IL-6 и ряда других молекул, активирующих воспалительный ответ [10, 22]. Как известно, IL-6 взаимодействует со своим рецептором по молекулярным путям т. н. цис- или транс- сигнализации. Результатом первого является активация звеньев

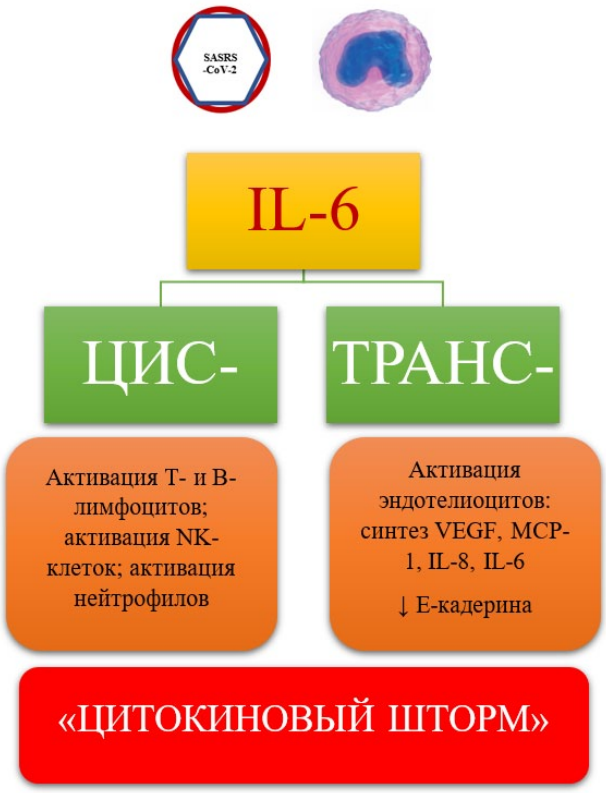

Рис. 1. Схема одного из звеньев патоморфогенеза COVID-19: IL — интерлейкин; NK — естественные киллеры; VEGF — эндотелиальный сосудистый фактор роста; MCP — моноцитарный хемоаттрактивный белок. Адаптировано с существенными изменениями из [16, 25]

приобретенного (Т- и В-лимфоцитов) и врожденного (NK-клетки) иммунитета и нейтрофилов (рис. 1), при этом установлено снижение функциональной активности Т-регуляторных лимфоцитов.

Взаимодействие IL-6 со своим растворимым рецептором (IL-6R) в сосудистом русле влечет за собой активацию транс-сигналинга в отношении клеток, не имеющих собственных рецепторов к нему — эндотелиоцитов. Вовлечение эндотелиальной выстилки кровеносного русла приводит к ярким системным проявлениям в виде т. н. «цитокинового и хемокинового шторма»: происходит выработка эндотелиального сосудистого фактора роста, IL-8, моноцитарного хемоаттрактивного белка-1 (MCP-1), выделение ферритина CD163-положительными макрофагами — и возможного запуска тромбообразования. Важно, что при этом снижается экспрессия белков межклеточных контактов — кадгеринов; в том числе и в эндотелиоцитах, что запускает активную экссудацию в этот период болезни, формирование альвеолярного и интерстициального отека, значимо ухудшающего газообмен как в ходе внешнего, так и в ходе тканевого дыхания [10, 22]. Реализация транс- пути сигнализации приводит к повышению активности Т-хелперов. Диссеминация зараженных лейкоцитов по организму способствует вовлечению в патологический процесс многих структур включая эндотелий, органы иммунной системы, что обусловливает иммунодеплецию, органы ЖКТ, почки, сердце, мышечную ткань, головного мозга и др. По понятным причинам наилучшим образом такая диссеминация коронавируса изучена на примере SARS-CoV [14].

Ряд авторов указывают, что формирующаяся картина патогенеза может быть обозначена как вторичный гемофагоцитарный лимфогистиоцитоз [14, 22] и коррелирует

Рис. 2. Потенциальные мишени клеточной терапии: 1 — снижение выраженности «цитокинового и хемокинового шторма»; 2 — снижение выраженности аутоиммунного компонента патогенеза; 3 — предотвращение заражения иммунных клеток и их диссеминации; 4 — профилактика пневмофиброза

с неблагоприятными исходами. Получены первичные данные о положительной роли антагонистов IL-6-IL6R-пути (тоцилизумаб) для купирования «цитокинового шторма» [9, 20, 22].

Под воздействием вируса и в результате иммуноопосредованной атаки цитотоксическими лимфоцитами и макрофагами существенно изменяется структура и свойства альвеолярной стенки, а именно: погибает и десквамируется легочный эпителий, повреждаются эндотелиоциты, что совокупно создает предпосылки к просачиванию богатой белком жидкой части крови в просвет альвеол. Испарение в ходе дыхания приводит к осаждению на альвеолярной поверхности белковых преципитатов, которые постепенно уплотняются и формируют т. н. «гиалиновые мембраны». Эта экссудативная фаза ДАП продолжается 10–14 дней. Указанные изменения вместе с реакцией интерстициального воспаления, эффекторами которого выступают альвеолярные макрофаги, составляют морфологический субстрат тяжелого ДАП — острого респираторного дистресс-синдрома (ОРДС). Купирование последнего является трудноразрешимой медицинской задачей; в контексте настоящего краткого сообщения мы обратим внимание только на потенциальную роль клеточной терапии, которую следует рассматривать лишь как элемент комплексного лечения.

Патоморфологами в дополнение к вышесказанному описана гигантоклеточная реакция в легких. Установлено, что часть гигантских многоядерных клеток являются результатом слияния макрофагов, а часть — результатом объединения альвеолоцитов в симпласт. Установлено, что бронхиальный эпителий при ТОРС может подвергаться «плоскоклеточной метаплазии» [10–13].

Продукты экссудации в альвеолы являются благоприятным субстратом для присоединения вторичной инфекции особенно на фоне терапии кортикостероидами: описано присоединение к ТОРС Aspergillus sp., Mucor sp., Pseudomonas aeruginosa, Klebsiella sp., Staphylococcus aureus, α-hemolytic Streptococcus sp., cytomegolavirus [13].

Авторы утверждают, что патоморфологичекие признаки ТОРС не являются специфичными и достоверных признаков, позволяющих отличить ДАП в зависимости от различных этиологических факторов, включая повреждение инфекционными агентами, кислородом и др. — нет.

В случае разрешения ДАП продукты транссудации в альвеолу и гиалиновые мембраны частично резорбируются клетками макрофагального звена или частично остаются в качестве субстрата для организации и развития последующего фиброза легких. Показана прямая корреляция между длительностью ДАП и тяжестью развивающегося в последующем пневмофиброза (рис. 2).

Внелегочные поражения, вызванные вирусом COVID-19

Показано, что второй по значимости мишенью для вируса является эпителий желудочно-кишечного тракта, в частности, кишечника, печени. Так, диарейный синдром определяется у больных в 67–70% случаев. Однако, исследователям не удалось выявить специфические черты вирусного повреждения; в основном они сводятся к дистрофическим, некротическим повреждениям, иногда — развитию апоптоза [10].

Повреждение почечного эпителия проявляется в виде некроза, что на органном уровне приводит к развитию острого тубулярного некроза вследствие прямого цитопатического действия. Также неспецифические признаки повреждения зарегистрированы

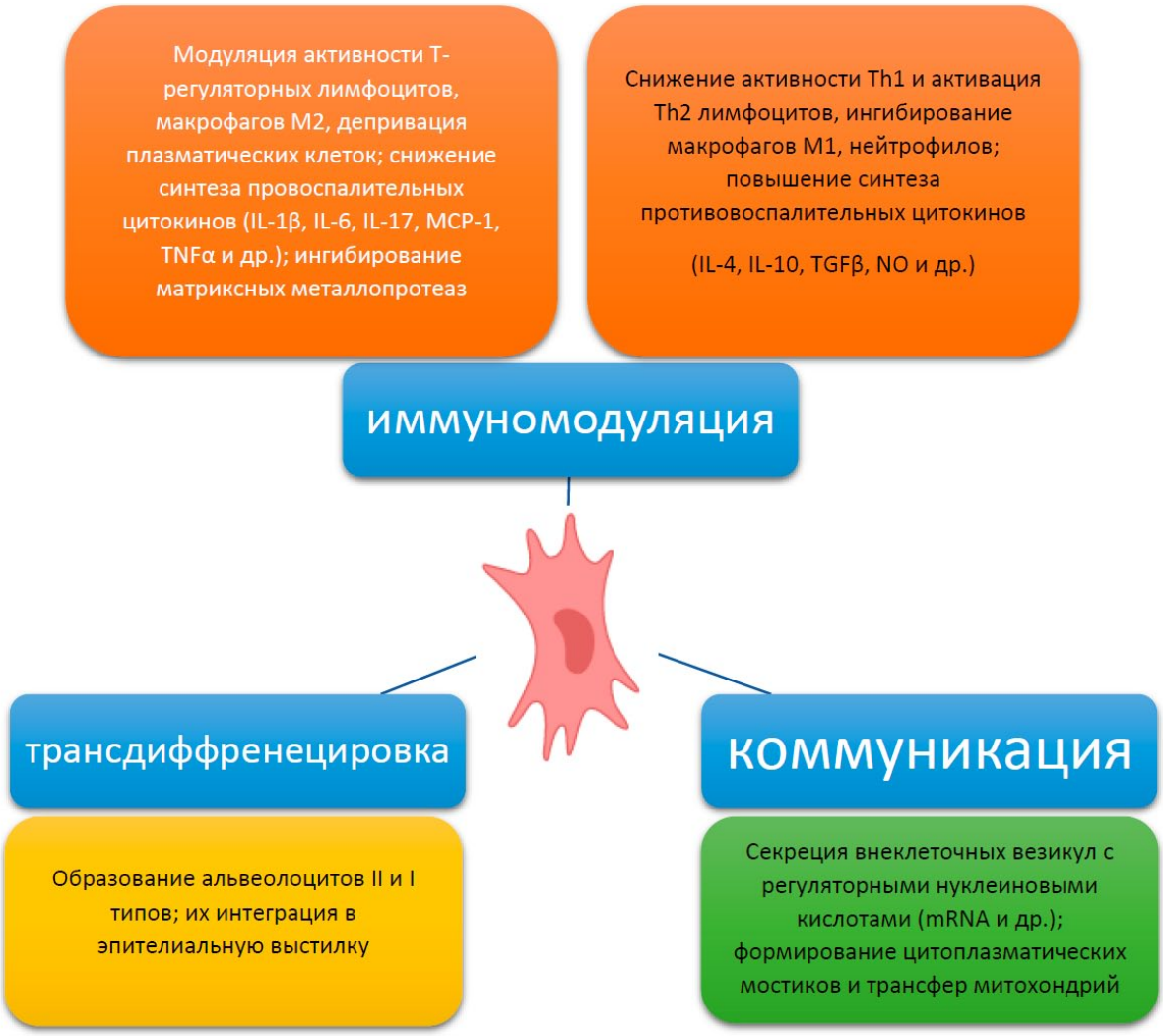

Рис. 3. Схема посттрансплантационной активности МСК. Адаптировано с существенными изменениями из [28–33]

при исследовании лимфатических узлов, селезенки, ЦНС (нейронов), скелетной и сердечной мускулатуры, щитовидной железы и семенников [13].

При проведении аутопсии могут быть обнаружены некрозы селезенки, запустевание лимфоидной ткани. При исследовании костного мозга в некоторых случаях зарегистрировано снижение клеточности, однако без выявления вирусных частиц в его клетках.

Важной мишенью вируса являются структуры сердечно-сосудистой системы; помимо эндотелия, это прежде всего клетки миокарда [24]. Поскольку вирус опосредует свое влияние путем утилизации рецепторов ACE2, служащих важным компонентом поддержания артериального давления в сигнальном каскаде ренин-ангиотензин-альдестроновой системы [9, 15, 24, 25], то прямая и опосредованная утилизацией ACE2 коронавирусом активация рецептора ангиотензина II AT-1R через ACE1 приводит к вазоконстрикции, усилению воспаления, индукции кардиофиброза, поддержанию ОРДС и другим неблагоприятным эффектам [24]. Что, по-видимому, напрямую влияет на неблагоприятные исходы у коморбидных пациентов с патологией сердечно-сосудистой системы.

При развертывании патоморфогенеза ТОРС вообще и COVID-19 в частности имеются как минимум четыре патогенетические ниши для применения методов клеточной трансплантации: купирование острого тяжелого альвеолярного повреждения в том числе его аутоиммунного компонента, профилактика или снижение выраженности «цитокинового и хемокинового шторма», снижение вероятности диссеминации вируса в клетках фагоцитарного звана и лимфоцитах, профилактика отдаленных легочных осложнений в виде фиброза (рис. 2). Исследователи подчеркивают возможное предотвращение фиброза легких в отсроченном периоде, после применения стволовых мезенхимальных (стромальных) клеток, несмотря на их принадлежность к категории клеток-предшественниц стромального ряда, т.е. конституциональных «коллагенобластов».

Очевидно, что научные группы, специальным образом сосредоточенные на вопросе клеточной терапии заболеваний легких предложат более детализированное представление о мишенях для клеточной пересадки с целью коррекции легочных и внелегочных проявлений коронавирусной инфекций.

Применение пересадки мезенхимальных (стромальных) клеток (МСК)

Теоретические и экспериментальные основы этого вида лечебного воздействия при ДАП были разработаны в первом десятилетии текущего века. Считается, что в основе положительного влияния МСК в отношении развития воспалительного процесса в легких

и пневмофиброза лежат как потенциально возможная и показанная в эксперименте трансдифференцировка в альвеолоциты [26, 27], так и паракринное влияние пересаженных МСК на ткани [28–33]. Последний механизм исследователи считают доминирующим (рис. 3).

Выявлено, что МСК могут проявлять несколько направлений паракринных эффектов, а именно снижать выраженность экссудации и воспаления за счет опосредованного ингибирования синтеза провоспалительных цитокинов и матриксных металлопротеаз, активации выработки противовоспалительных цитокинов. Показано слабое противомикробное действие этих клеток; формирование особых межклеточных способов взаимодействия с клетками реципиентного ложа, за счет микровезикулярного сигналинга и формирования непосредственных межклеточных контактов в виде цитоплазматических мостиков с трансфером митохондрий и др.

Эффекты МСК в отношении легочной патологии, в том числе вирусной этиологии изучены и систематизированы в обширных сводках [16, 30, 31]. Установленные факты позволили постулировать потенциальные выгоды от трансплантации МСК за счет их противовоспалительной, иммуномодулирующей, регенераторной (что бы это ни значило), проангиогенной и антифиброзной активностей [29]. Считается, что МСК из онтогенетически «ранних» тканей, например, пупочного канатика, обладают рядом преимуществ, в частности минимальной экспрессией МНС [30].

Доклинические и клинические исследования в отношении клеточной терапии ОРДС различной этиологии не отличаются многочисленностью. Фактически все они предполагают применение аллогенных МСК. Клинические исследования, проведенные или проводимые сейчас систематизированы в таблице. Обращает внимание, что первые научные исследования реализованы в начале второго десятилетия текущего века и, в немалой степени, были обусловлены эпидемическими вспышками атипичной пневмонии коронавирусной инфекции. К сожалению, результаты исследований первой волны не были должным образом проанализированы и опубликованы в научной периодике, имеется лишь несколько сообщений на этот счет [33–36]. Пока можно утверждать, что пересадка аллогенных МСК безопасна у таких пациентов в дозах несколько миллионов на кг массы тела [30, 36], серьезные нежелательные явления, регистрируемые в исследованиях, не связывают с пересадкой МСК [33]; однако регистрируемый клинический эффект характеризуют как «слабый» [36]. Представления о наиболее целесообразных режимах введения клеток и влияния на исход и течение ОРДС должны дать клинические протоколы, реализуемые в настоящее время.

В текущий период развития этой технологии специалисты рассматривают клеточную терапию как способ поддержать тех пациентов, чье клиническое течение характеризуется плохим прогнозом: вероятность летального исхода при современных способах лечения при развитой картине ОРСД достигает 60%. Апробируются достаточно большие количества вводимых клеток — $1–10\times10^6$ на кг массы тела пациента. При такой «дозировке» оправданным выглядит применение клеток из аллогенных источников, наименее востребованными из которых на сегодняшний день были пупочный канатик и пульпа зуба. Кроме небрендированных клеточных продуктов в исследования вовлечено и применение клеточных препаратов, в частности, 1 фазу проходит продукт NestCell®; исследование проводится бразильской CRO Azidus Brasil Scientific Research and Development Ltd. (табл.).

Часть результатов пилотных исследований уже опубликованы, однако они носят характер демонстрации клинических случаев [37–39] и пока не позволяют сделать выводы о безопасности и признаках эффективности. Авторы высказываются о необходимой осторожности в трактовке полученных результатов. Вместе с тем, разработанные протоколы недлительные по исполнению, в том числе исходя и из особенностей ОРДС, поэтому обобщенных результатов 1–2 фаз исследований можно ожидать уже в этом году.

В России, как и в остальных странах, доклинические и клинические исследования клеточной терапии легочной патологии не являются мейнстримом. Тем не менее, первые экспериментальные работы были опубликованы коллективом под руководством Р.К. Чайлахяна и А.В. Аверьянова на рубеже первого и второго десятилетий этого века [40, 41]. Авторам удалось получить данные о влиянии культур МСК на протекание липополисахарид-индуцированного острого повреждения легких и пневмофиброза у экспериментальных животных — крыс и кроликов. В дальнейшем, авторы сосредоточились на поведении клинических исследований по коррекции эмфиземы при помощи аллогенных МСК [42]. Однако, судя по всему, результаты исследования оказались противоречивыми, в связи с чем не опубликованы в полном виде. Указанная научная группа рассматривает МСК как один из потенциальных терапевтических агентов для профилактики и лечения легочного фиброза различной этиологии [43–45].

Кроме применения МСК, врачи рассматривают включение в инфузионную терапию у тяжелых больных с ОРДС и другие агенты клеточной терапии. В частности, реализацию адоптивной иммунотерапии с применением Т-лимфоцитов и NK-клеток, а также некоторых других (табл.).

Заключение

Таким образом, в связи с развивающейся пандемией COVID-19 вопрос применения дополнительных средств лечения в виде клеточной терапии стал одним из самых актуальных и востребованных. В научной периодике и общественном пространстве уже появлялись призывы исследователей к национальным регуляторам обратить внимание на остроту проблемы и обеспечение «fast track» инициации клинических исследований в данной области, при соблюдении принципов безопасности и достоверности [46, 47].

Настоящий краткий обзор по проблемам патоморфогенеза и испытаний методов клеточной трансплантации для лечения жизнеугрожающего ТОРС следует рассматривать как приглашение научных групп к началу исследований в области геномики, протеомики коронавирусной инфекции, разработки генопосредованных, цитокиновых и клеточных препаратов, направленных на борьбу с вирусом и неблагоприятными клеточными и тканевыми реакциями, развивающимися в результате взаимодействия вируса и макроорганизма.

Редакция журнала «Гены и Клетки» сообщает своим подписчикам, авторам и читателям, о заинтересованности в прогрессивном развитии этого направления. В связи с чем, предлагаем наши страницы для опубликования обзоров, оригинальных исследований и дискуссионных работ, посвященных COVID-19.

Таблица. Основные клинические исследования по лечению ОРДС (в том числе вирусной этиологии) при помощи клеточной терапии

№ п/п	Международный идентификатор	Название	Ключевое показание (критерий включения)	Вид пересаживаемых клеток	Количество клеток и режим ведения	Количество пациентов, фаза исследования	Конечные точки исследования	Дата открытия исследования	Страна	Статус
1	NCT01849159	Adipose-derived Mesenchymal Stem Cells in Acute Respiratory Distress Syndrome	ОРДС, КТ, 18–90 лет	МСК жировой ткани	10^6 клеток, в/в	20, 1 фаза, рандомизированное, плацебо контролируемое	Нежелательные явления	Ноябрь 2012	Китай	Неизвестен
2	NCT01775774	Adipose-derived Mesenchymal Stem Cells in Acute Respiratory Distress Syndrome	ОРДС, нет сердечной недостаточности, двухсторонняя инфильтрация в легких, инвазивная ИВЛ, 35–70 лет	Аллогенные МСК костного мозга	Эскалация дозы: 1×, 3× или 5×10^6 / км массы тела, в/в	9, 1 фаза, открытая группа	Нежелательные явления, серьезные нежелательные явления	Июль 2013	США	Завершено
3	NCT02112500	Adipose-derived Mesenchymal Stem Cells in Acute Respiratory Distress Syndrome	Инвазивная ИВЛ более 7 дней и др., 20–80 лет	Аутогенные МСК костного мозга	-	10, 2 фаза, открытая группа	Индекс оксигенации	Февраль 2014	Южная Корея	Неизвестно
4	NCT02215811	Adipose-derived Mesenchymal Stem Cells in Acute Respiratory Distress Syndrome	Индуцированный вирусом ОРДС, ИВЛ, ЭКМО, старше 18 лет	Аллогенные МСК костного мозга	-	10, 1 фаза, открытая группа	Внутрибольничная смертность (за 2 мес.)	Март 2014	Швеция	Завершено
5	NCT02095444	Adipose-derived Mesenchymal Stem Cells in Acute Respiratory Distress Syndrome	H7N9, критическое повреждение легких, нет признаков сердечной недостаточности, старше 18 лет	Стволовые клетки менструальной крови	10^7 клеток / кг массы тела, дважды в неделю в течение 2 недель, в/в	20, 1–2 фаза, простое, открытое	Степень повреждения легких	Март 2014	Китай	Неизвестно
6	NCT02444455	Adipose-derived Mesenchymal Stem Cells in Acute Respiratory Distress Syndrome	ОРДС, нет сердечной недостаточности, двухсторонняя инфильтрация в легких, 35–70 лет	МСК пупочного канатика	5×10^5 клеток / кг массы тела на 2, 7 и 14 дни от включения, в/в	20, 1–2 фаза, открытая группа	Нежелательные явления	Май 2015	Китай	Неизвестно
7	NCT02804945	Adipose-derived Mesenchymal Stem Cells in Acute Respiratory Distress Syndrome	ОРДС на фоне злокачественного новообразования, старше 18 лет и др.	Аллогенные МСК	3×10^6 клеток, однократно, в/в	20, 1 фаза, открытая группа	Нежелательные явления	24 февраля 2017	США	Завершено
8	NCT03608592	Adipose-derived Mesenchymal Stem Cells in Acute Respiratory Distress Syndrome	ОРДС средней или тяжелой степени,	МСК пупочного канатика	10×10^6 клеток в 100 мл физраствора, однократно, в/в, через центральный венозный катетер в течение 30–60 мин.	26, без определения фазы, открытая группа	Нежелательные явления, серьезные нежелательные явления	1 июня 2018	Китай	Набор пациентов
9	NCT03042143	Adipose-derived Mesenchymal Stem Cells in Acute Respiratory Distress Syndrome	ОРДС, инвазивная ИВЛ, COVID-19, старше 16 лет и др.	CD362-обогащенные МСК пупочного канатика	Эскалация количества до 400×10^6 клеток, в/в	75, 2 фаза, рандомизированное плацебо-контролируемое, открытое, кагортное	Индекс оксигенации, серьезные нежелательные явления	7 января 2019	Велико-британия	Набор пациентов

№ п/п	Международный идентификатор	Название	Ключевое показание (критерий включения)	Вид пересаживаемых клеток	Количество клеток и режим ведения	Количество пациентов, фаза исследования	Конечные точки исследования	Дата открытия исследования	Страна	Статус
10	NCT03818854	Adipose-derived Mesenchymal Stem Cells in Acute Respiratory Distress Syndrome	ОРДС, инвазивная ИВЛ, картина двухсторонней пневмонии на КТ (симптом матового стекла), нет сердечной недостаточности, старше 18 лет	Аллогенные МСК костного мозга	10×10^6 клеток / кг массы тела в 300 мл 5% человеческом альбумине и 40% растворе декстрана, в/в в течение 60–80 мин.	120, 2 фаза, рандомизированное, двойное-слепое, плацебо-контролируемое	Индекс оксигенации	26 ноября 2019	США	Набор пациентов
11	NCT04289194	Adipose-derived Mesenchymal Stem Cells in Acute Respiratory Distress Syndrome	ОРДС средней или тяжелой степени, инвазивная ИВЛ	Аллогенные МСК жировой ткани	Экспансия количества: 1×10^6 клеток / кг массы тела или 2×10^6 клеток / кг массы тела, в/в	26, 1–2 фаза, кагортное	Нежелательные явления	10 декабря 2019	Испания	Набора нет, исследование продолжается
12	NCT04252118	Adipose-derived Mesenchymal Stem Cells in Acute Respiratory Distress Syndrome	COVID-19, SARS-CoV-2, пневмония, 18–70 лет	МСК	3×10^7 в 30 мл физраствора, на 0, 3 и 6 дни от включения, в/в	20, 1 фаза, нерандомизированное в параллельных группах	Данные КТ, продолжительность клинических симптомов, данные ПЦР, иммунограмма и др.	27 января 2020	Китай	Набор пациентов
13	NCT04331613	Adipose-derived Mesenchymal Stem Cells in Acute Respiratory Distress Syndrome	COVID-19, SARS-CoV-2, сатурация 93% и менее; больше 30 дыхательных движений в мин., и др.; 18–70 лет, этнические китайцы; ИВЛ, полиорганная недостаточность	Клетки-дериваты ЭСК человека	Эскалация дозы: 3× или 5× или 10×10^6 / км массы тела, в/в	2, 1–2 фаза, открытая группа	Нежелательные и серьезные нежелательные явления и др.	27 января 2020	Китай	Набор пациентов
14	NCT04339660	Adipose-derived Mesenchymal Stem Cells in Acute Respiratory Distress Syndrome	COVID-19, SARS-CoV-2, сатурация 93% и менее; больше 30 дыхательных движений в мин., и др.; 18–75 лет;	МСК пупочного канатика	10^6/кг массы тела в 100 мл физраствора; однократно; при необходимости — повтор не чаще 1 раза в неделю	30, ½ фаза, рандомизированное, плацебо-контролируемое	Иммунограмма, уровень сатурации, КТ легких	1 февраля 2020	Китай	Набор пациентов
15	NCT04269525	Adipose-derived Mesenchymal Stem Cells in Acute Respiratory Distress Syndrome	COVID-19, SARS-CoV-2, пневмония, индекс полиорганной недостаточности 2–13 баллов, нахождение в отделении ИТ менее 48 часов; 18–75 лет	МСК пупочного канатика	$3{,}3\times10^7$ в 50 мл физраствора, на 1, 3, 5 и 7 дни от включения, в/в	10, 2 фаза, открытая группа	Индекс оксигенации	6 февраля 2020	Китай	Набор пациентов
16	NCT04280224	Adipose-derived Mesenchymal Stem Cells in Acute Respiratory Distress Syndrome	COVID-19, SARS-CoV-2, картина двухсторонней пневмонии на КТ, 18–65 лет	NK-клеток на	$0{,}1–2\times10^7$ NK-клеток на кг массы тела двукратно в течение недели	30, 1 фаза, рандомизированное в параллельных группах	Динамика клинических признаков болезни, нежелательные явления	15 февраля 2020	Китай	Набор пациентов
17	NCT04293692	Adipose-derived Mesenchymal Stem Cells in Acute Respiratory Distress Syndrome	COVID-19, SARS-CoV-2, сатурация 93% и менее; больше 30 дыхательных движений в мин., и др.; 18–75 лет	МСК пупочного канатика	$0{,}5\times10^6$ / кг массы тела в 100 мл 1% человеческого альбумина, на 1, 3, 5 и 7 дни от включения, в/в	0, фаза не может быть определена	КТ легких, сатурация	24 февраля 2020	Китай	Клиническое исследование не может быть проведено

№ п/п	Международный идентификатор	Название	Ключевое показание (критерий включения)	Вид пересаживаемых клеток	Количество клеток и режим ведения	Количество пациентов, фаза исследования	Конечные точки исследования	Дата открытия исследования	Страна	Статус
18	NCT04288102	Adipose-derived Mesenchymal Stem Cells in Acute Respiratory Distress Syndrome	COVID-19, SARS-CoV-2, сатурация 93% и менее; больше 30 дыхательных движений в мин., и др.; 18–75 лет	МСК	4×10^7 0, 3, 6 дни от включения в 1% человеческом альбумине, в/в	90, 2 фаза, рандомизированное, плацебо-контролируемое	Площадь пневмонии и фиброза на КТ	5 марта 2020	Китай	Набор пациентов
19	NCT04302519	Adipose-derived Mesenchymal Stem Cells in Acute Respiratory Distress Syndrome	COVID-19, SARS-CoV-2, сатурация 93% и менее; больше 30 дыхательных движений в мин., и др.; 18–75 лет	МСК пульпы зуба	10^6/кг массы тела в физрастворе, в/в	24, ранняя 1 фаза, открытое не контролируемое исследование	Данные КТ в динамике	5 марта 2020	Китай	Набор пациентов не начат
20	NCT04313322	Adipose-derived Mesenchymal Stem Cells in Acute Respiratory Distress Syndrome	COVID-19	МСК пупочного канатика	N клеток в 25 мл 0,5% человеческого сывороточного альбумина, в/в	5, 1 фаза, открытая группа	Клиническое улучшение (по продолжительности и выраженности симптомов); данные КТ; данные ПЦР-РВ	16 марта 2020	Иордания	Набор пациентов
21	NCT04324996	Adipose-derived Mesenchymal Stem Cells in Acute Respiratory Distress Syndrome	COVID-19, старше 10 лет и др.	NK-клетки, NK-CAR-клетки, ИЛ-15-NK-клетки, ACE2-NK-тки	10^8 / кг массы тела один раз в неделю	90, 1–2 фаза, рандомизированное в параллельных группах	Клинический ответ	21 марта 2020	Китай	Набор пациентов
22	NCT04333368	Adipose-derived Mesenchymal Stem Cells in Acute Respiratory Distress Syndrome	ОРДС продолжительностью менее 96 часов, инвазивная ИВЛ, COVID-19, старше 18 лет и др.	МСК пупочного канатика	10^6 клеток / кг массы тела в течение 30–45 минут, в/в, через центральный венозный катетер или периферическую вену в 150 мл растворителя на 1,3 и 5 день после включения	60, 1–2 фаза, рандомизированное, плацебо-контролируемое	Индекс оксигенации	1 апреля 2020	Франция	Набор пациентов не начат
23	NCT04336254	Adipose-derived Mesenchymal Stem Cells in Acute Respiratory Distress Syndrome	COVID-19, SARS-CoV-2, сатурация 93% и менее; больше 30 дыхательных движений в мин., и др.; 18–65 лет	Аллогенные МСК пульпы зуба	3×10^7 в 30 мл физраствора, на 1, 4 и 7 дни от включения, в/в	20, ½ фаза, рандомизированное, плацебо-контролируемое	Данные КТ, данные ПЦР, иммунограмма и др.	6 апреля 2020	Китай	Набор пациентов
24	NCT04344548	Adipose-derived Mesenchymal Stem Cells in Acute Respiratory Distress Syndrome	COVID-19, SARS-CoV-2, состояние средней тяжести или тяжелое, старше 18 лет и др.	Аллогенные NK-клетки	$1\times$, $10\times$ и 20×10^6 клеток / кг массы тела, трехкратно через 48 часов, в/в в физрастворе	10, 1–2 фаза	Нежелательные явления	13 апреля 2020	Колумбия	Набор пациентов не начат
25	NCT04349631	Adipose-derived Mesenchymal Stem Cells in Acute Respiratory Distress Syndrome	Группа риска, старше 65 лет и др.	Аутогенные МСК из жировой ткани	Пятикратная трансфузия, в/в	56, 2 фаза, открытое группа	Количество и длительность госпитализаций по поводу COVID-19	16 апреля 2020	США	Включение по приглашению
26	NCT04341610	Adipose-derived Mesenchymal Stem Cells in Acute Respiratory Distress Syndrome	ОРДС, COVID-19, картина двухсторонней пневмонии на КТ, 18–80 лет и др.	Аллогенные МСК жировой ткани	10×10^6 клеток в 100 мл физраствора, в/в	40, 1–2 фаза, рандомизированное, двойное-слепок, плацебо-контролируемое	Изменения индекса состояния пациента	20 апреля 2020	Дания	Набор пациентов не начат

№ п/п	Международный идентификатор	Название	Ключевое показание (критерий включения)	Вид пересаживаемых клеток	Количество клеток и режим ведения	Количество пациентов, фаза исследования	Конечные точки исследования	Дата открытия исследования	Страна	Статус
27	NCT04273646	Adipose-derived Mesenchymal Stem Cells in Acute Respiratory Distress Syndrome	COVID-19, SARS-CoV-2, пневмония, сатурация 93% и менее, др.; 18–65 лет	МСК пупочного канатика	$0{,}5\times10^6$ / кг массы тела на 1, 3, 5 и 7 дни от включения, в/в	48, фаза не определена, рандомизированное, плацебо-контролируемое	Индекс тяжести пневмонии; индекс оксигенации; КТ легких	20 апреля 2020	Китай	Набор пациентов не начат
28	NCT04348435	Adipose-derived Mesenchymal Stem Cells in Acute Respiratory Distress Syndrome	Группа риска, COVID-19, старше 18 лет и др.	Аллогенные МСК жировой ткани	$100\times$ или 200×10^6 клеток в 0, 2, 6, 10, 14 недели, в/в	100, 2 фаза, рандомизированное, плацебо-контролируемое, двойное слепое	Длительность и частота госпитализаций, симптомы COVID-19	23 апреля, 2020	США	Включение по приглашению
29	NCT04315987	Adipose-derived Mesenchymal Stem Cells in Acute Respiratory Distress Syndrome	COVID-19, SARS-CoV-2, пневмония, сатурация 95% и менее; старше 18 лет	Аллогенные МСК	2×10^7 на 1, 3 и 5 дни от включения; при необходимости — дополнительная доза на 7 день, в/в	66, 1 фаза, открытая группа	Динамика клинического состояния	Апрель 2020	Бразилия	Набор пациентов не начат
30	NCT04346368	Adipose-derived Mesenchymal Stem Cells in Acute Respiratory Distress Syndrome	COVID-19, SARS-CoV-2, сатурация 93% и менее; больше 30 дыхательных движений в мин., и др.; 18–75 лет	Аллогенные МСК костного мозга	10^6/кг массы тела в первый день лечения, в/в	20, ½ фаза, рандомизированное, плацебо-контролируемое	Индекс оксигенации, динамика клинического течения пневмонии	Апрель 2020	Китай	Набор пациентов не начат
31	NCT04299152	Adipose-derived Mesenchymal Stem Cells in Acute Respiratory Distress Syndrome	COVID-19, SARS-CoV-2, отсутствие противовирусной терапии; 18–60 лет	Аферезный продукт: мононуклеарные клетки периферической крови, обогащенные стволовыми клетками	—	20, 2 фаза, рандомизированное	Иммунограмма, КТ легких, вирусная нагрузка	10 мая 2020	Тайвань	Набор пациентов не начат
32	NCT04345601	Adipose-derived Mesenchymal Stem Cells in Acute Respiratory Distress Syndrome	ОРДС, COVID-19, старше 18 лет и др.	Аллогенные МСК	2×10^6 клеток / кг массы тела, в/в, общее количество — 10^8 клеток	30, ранняя 1 фаза, открытая группа	Нежелательные явления, уровень сатурации	Май 2020	США	Набор пациентов не начат
33	NCT04347967	Adipose-derived Mesenchymal Stem Cells in Acute Respiratory Distress Syndrome	ОРДС, нет сердечной недостаточности, двухсторонняя инфильтрация в легких, масса тела 40–90 кг, 20–85 лет	МСК пупочного канатика	Низкая, средняя и высокая дозы, в/в	18, 1 фаза, открытая группа	Нежелательные явления	Сентябрь 2020	Тайвань	Набор пациентов не начат

ЛИТЕРАТУРА [REFERENCES]:

1. Gabutti G., d'Anchera E., Sandri F. et al. Coronavirus: Update Related to the Current Outbreak of COVID-19. Infect. Dis. Ther. 2020; 8.04. https://doi.org/10.1007/s40121-020-00295-5.

2. Vital Surveillances: The Epidemiological Characteristics of an Outbreak of 2019 Novel Coronavirus Diseases (COVID-19). China CDC Weekly 2020; 2(8): 113–22..

3. Wu Z., McGoogan J.M. Characteristics of and Important Lessons From the Coronavirus Disease 2019 (COVID-19) Outbreak in ChinaSummary of a Report of 72 314 Cases From the Chinese Center for Disease Control and Prevention. JAMA 2020; 323(13): 1239–42.

4. Siordia J.A. Jr. Epidemiology and clinical features of COVID-19: A review of current literature. J. Clin. Virol. 2020; 127: 104357. https://doi.org/10.1016/j.jcv.2020.104357.

5. Li R., Pei S., Chen B. et al. Substantial undocumented infection facilitates the rapid dissemination of novel coronavirus (COVID-19). 2020. https://doi.org/10.1101/2020.02.14.20023127.

6. Wu C., Chen X., Cai Y. et al. Risk factors associated with acute respiratory distress syndrome and death in patients with coronavirus disease 2019 pneumonia in Wuhan, China. JAMA Intern. Med. 2020; 13.03. https://doi:10.1001/jamainternmed.2020.0994.

7. Liu Y., Sun W., Li J. et al. Clinical features and progression of acute respiratory distress syndrome in coronavirus disease 2019. 2020. https://doi.org/10.1101/2020.02.17.20024166.

8. Siddiqi H.K., Mehra M.R. COVID-19 Illness in Native and Immunosuppressed States: A Clinical-Therapeutic Staging Proposal. J. Heart Lung Transplant. 2020; doi: 10.1016/j.healun.2020.03.012.

9. Akhmerov A., Marbán E. COVID-19 and the Heart. Circulation Res. 2020. https://doi.10.1161/CIRCRESAHA.120.317055.

10. Xu Z., Shi L., Wang Y. Pathological findings of COVID-19 associated with acute respiratory distress syndrome. Lancet Respir Med. 2020. https://doi.org/10.1016/ S2213-2600(20)30076-X.

11. Barton L.M., Duval E.J., Stroberg E. et al. COVID-19 Autopsies, Oklahoma, USA. Am. J. Clin. Pathol. 2020; XX: 1–9. https://doi.10.1093/AJCP/AQAA062.

12. Tian S., Hu W., Niu L. et al. Pulmonary pathology of early phase 2019 novel coronavirus (COVID-19) pneumonia in two patients with lung cancer. J. Thorac. Oncol. 2020. https://doi:10.1016/j.jtho.2020.02.010.

13. Gu J., Korteweg Ch. Pathology and Pathogenesis of Severe Acute Respiratory Syndrome. Am. J. Pathol. 2007; 170(4): 1136–47.

14. Neurath M.F. Covid-19 and immunomodulation in IBD. Gut 2020; 0: 1–8. https://doi:10.1136/gutjnl-2020-321269.

15. South A.M., Diz D.I., Chappell M.C. COVID-19, ACE2, and the cardiovascular consequences. Am. J. Physiol. Heart Circ. Physiol. 2020; 318: H1084–H1090.

16. Golchin A., Seyedjafari E., Ardeshirylajimi A. Mesenchymal Stem Cell Therapy for COVID-19: Present or Future. Stem Cell Rev. Rep. 2020. https://doi.org/10.1007/s12015-020-09973-w.

17. Hamming I., Timens W., Bulthuis M.L. et al. Tissue distribution of ACE2 protein, the functional receptor for SARS coronavirus. A first step in understanding SARS pathogenesis. 2004; 203(2): 631–7.

18. Hoffmann M., Kleine-Weber H., Schroeder S. SARS-CoV-2 Cell Entry Depends on ACE2 and TMPRSS2 and Is Blocked by a Clinically Proven Protease Inhibitor. Cell 2020; 181: 271–80.

19. Li Y., Zhou W., Yang L., You R. Physiological and pathological regulation of ACE2, the SARS-CoV-2 receptor. Pharm. Res. 2020; 104833. https://doi.org/10.1016/j.phrs.2020.104833.

20. Varga Z., Flammer A.J., Steiger P. Endothelial cell infection and endotheliitis in COVID-19. The Lancet 2020. https://doi.org/10.1016/S0140-6736(20)30937-5.

21. Sardu C., Gambardella J., Morelli M.B. et al. Is COVID-19 an Endothelial Disease? Clin. Basic Evidence 2020; 2020040204. https://doi:10.20944/preprints202004.0204.v1.

22. Leng Z., Zhu R., Hou W. et al. Transplantation of ACE2- Mesenchymal Stem Cells Improves the Outcome of Patients with COVID-19 Pneumonia. Aging and Disease 2020; 11(2): 216–28.

23. Wang K., Chen W., Zhou Y.-S. et al. SARS-CoV-2 invades host cells via a novel route: CD147-spike protein. 2020. https://doi.org/10.1101/2020.03.14.988345.

24. Moore J.B., June C.H. Cytokine release syndrome in severe COVID-19. Science 2020. https://doi:10.1126/science.abb8925.

25. Guo J., Huang Z., Lin L., Lv J. Coronavirus Disease 2019 (COVID-19) and Cardiovascular Disease: A Viewpoint on the Potential Influence of Angiotensin/Converting Enzyme Inhibitors/Angiotensin Receptor Blockers on Onset and Severity of Severe Acute Respiratory Syndrome Coronavirus 2 Infection. J. Am. Heart Association 2020; 9(7): e016219. https://doi:10.1161/JAHA.120.016219.

26. Griffiths M.J., Bonnet D., Janes S.M. Stem cells of the alveolar epithelium. The Lancet 2005; 366(9481); 249–60.

27. Huang K., Kang X., Wang X. et al. Conversion of bone marrow mesenchymal stem cells into type II alveolar epithelial cells reduces pulmonary fibrosis by decreasing oxidative stress in rats. Mol. Med. Rep. 2015; 11(3): 1685–92.

28. Behnke J., Kremer S., Shahzad T. et al. MSC Based Therapies—New Perspectives for the Injured Lung. J. Clin. Med. 2020; 9; 682. https://doi:10.3390/jcm9030682.

29. Bari E., Ferrarotti I., Saracino L. Mesenchymal Stromal Cell Secretome for Severe COVID-19 Infections: Premises for the Therapeutic Use. Cells 2020; 9: 924. https://doi:10.3390/cells9040924.

30. Horie S., Masterson C., Devaney J., Laffey J.G. Stem cell therapy for acute respiratory distress syndrome. Current Opinion in Critical Care 2016; 22(1): 14–20.

31. Han J., Li Y., Li Y. Strategiesto Enhance Mesenchymal Stem Cell-Based Therapies for Acute Respiratory Distress Syndrome. Stem Cells Int. 2019; 5432134. https://doi.org/10.1155/2019/5432134.

32. Cruz F.F., Rocco P.R.M. The potential of mesenchymal stem cell therapy for chronic lung disease. Exp. Rev. Resp. Med. 2020. https://doi.org/10.1080/17476348.2020.1679628.

33. Lightner A.L., García-Olmo D. Mesenchymal Stem Cell Therapy Can Transcend Perianal Crohn's Disease: How Colorectal Surgeons Can Help in the COVID-19 Crisis. Dis. Colon. Rectum. 2020. https://doi.org/10.1097/DCR.0000000000001700.

34. Wilson J.G., Liu K.D., Zhuo H. et al. Mesenchymal stem (stromal) cells for treatment of ARDS: a phase 1 clinical trial. Lancet Respir. Med. 2015; 3(1): 24–32.

35. Laffey J.G., Matthay M.A. Fifty Years of Research in ARDS. Cell-based Therapy for Acute Respiratory Distress Syndrome. Biology and Potential Therapeutic Value. Am. J. Respir. Crit. Care Med. 2017; 196(3): 266–73.

36. Zheng G., Huang L., Tong H. et al. Treatment of acute respiratory distress syndrome with allogeneic adipose-derived mesenchymal stem cells: a randomized, placebo-controlled pilot study. Respir. Res. 2014; 15: 39. https://doi: 10.1186/1465-9921-15-39.

37. Liang B., Chen J., Li T. et al. Clinical remission of a critically ill COVID-19 patient treated by human umbilical cord mesenchymal stem cells. 2020. chinaXiv:202002.00084v1.

38. Simonson OE, Mougiakakos D, Heldring N, et al. In vivo effects of mesenchymal stromal cells in two patients with severe acute respiratory distress syndrome. Stem Cells Transl Med. 2015; 4: 1199–213.

39. Matthay MA, Calfee CS, Zhuo H, et al. Treatment with allogeneic mesenchymal stromal cells for moderate to severe acute respiratory distress syndrome (START study): a randomised phase 2a safety trial. Lancet Respir. Med. 2019; 7:154–62.

40. Чайлахян Р.К., Аверьянов А.В., Забозлаев Ф.Г. и др. Сравнительное исследование эффективности трансплантации мультипотентных мезенхимальных стромальных клеток костного мозга, культивированных в условиях нормоксии и гипоксии, и их кондиционированных сред на модели острого повреждения легких. Клеточные технологии в биологии и медицине 2014; 1: 25–30. [Chaylakhyan R.K., Averyanov A.V., Zabozlaev F.G. et al. A comparative study of the efficacy of transplantation of multipotent mesenchymal stromal bone marrow cells cultured under conditions of normoxia and hypoxia and their conditioned media in a model of acute lung damage. Cell technologies in biology and medicine 2014; 1: 25–30].

41. Аверьянов А.В., Коноплянников А.Г., Забозлаев Ф.Г. и др. Сравнительное исследование эффектов мезенхимальных стволовых клеток при различных методах доставки в экспериментальной модели фиброза легких. Клиническая практика 2018; 9(4): 4–14. [Averyanov A.V., Konoplyannikov A.G., Zabozlaev F.G. et al. A comparative study of the effects of mesenchymal stem cells with various delivery methods in an experimental model of pulmonary fibrosis. Clinical practice 2018; 9(4): 4–14].

42. Clinical Study of the Efficacy and Safety of the Application of Allogeneic Mesenchymal (Stromal) Cells of Bone Marrow, Cultured Under the Hypoxia in the Treatment of Patients With Severe Pulmonary Emphysema. NCT01849159/ 08/05/2013.

43. Курсова Л.В., Конопляников А.Г., Пасов В.В. и др. Возможности применения аутологичных мезенхимальных стволовых клеток в лечении лучевых повреждений легких. Клеточные технологии в биологии и медицине 2009; 6(2); 108–12. Kursova L.V., Konoplyanikov A.G., Pasov V.V. Possibilities of using autologous mesenchymal stem cells in the treatment of radiation damage to the lungs. Cell technologies in biology and medicine 2009; 6 (2); 108–12.

44. Аверьянов А.В., Коноплянников А.Г. Клеточные технологии в лечении заболеваний легких — есть ли перспективы? Клиническая практика 2010; 4: 3–11. [Averyanov A.V., Konoplyannikov A.G. Cellular technologies in the treatment of lung diseases — are there any prospects? Clinical practice 2010; 4: 3–11].

45. Аверьянов А.В., Королева И.А., Коноплянников М.А. Клиническое исследование эффективности и безопасности лечения аллогенными мезенхимальными стромальными клетками костного мозга больных быстропрогрессирующими формами идиопатического лёгочного фиброза. Материалы III Национального конгресса по регенеративной медицине. Москва, 15–18 ноября, 2017. Гены и клетки 2017; 12(3): 22. [Averyanov A.V., Koroleva I.A., Konoplyannikov M.A. A clinical study of the effectiveness and safety of treatment with allogeneic mesenchymal stromal bone marrow cells in patients with rapidly progressive forms of idiopathic pulmonary fibrosis. Materials of the III National Congress of Regenerative Medicine. Moscow, November 15–18, 2017. Genes and cells 2017; 12(3): 22].

46. Atluri S., Manchikanti L., Hirsch J.A. Expanded Umbilical Cord Mesenchymal Stem Cells (UC-MSCs) as a Therapeutic Strategy In Managing Critically Ill COVID-19 Patients: The Case for Compassionate Use. Pain Physician. 2020; 23: E71-E83.

47. Гемабанк попросил Минздрав использовать стволовые клетки для лечения коронавирусной пневмонии. https://hsci.ru/news/gemabank-poprosil-minzdrav-ispolzovat-stvolovye-kletki-dlya-lecheniya-koronavirusnoj-pnevmonii. [Gemabank asked the Ministry of Health to use stem cells to treat coronavirus pneumonia. https://hsci.ru/news/gemabank-poprosil-minzdrav-ispolzovat-stvolovye-kletki-dlya-lecheniya-koronavirusnoj-pnevmonii].

Поступила: 21.04.2020